

喘可治注射液雾化吸入给药对豚鼠肺指数及气管、肺、食管组织形态学的影响

许铮第^{1*}, 邱晓春², 许舜军¹, 陈玉兴^{3#}(1.广州万正药业有限公司, 广州 510663; 2.贵州省肿瘤医院药剂科, 贵阳 550000; 3.广东省第二中医院中药药理室, 广州 510095)

中图分类号 R969 文献标志码 A 文章编号 1001-0408(2015)34-4798-03
DOI 10.6039/j.issn.1001-0408.2015.34.15

摘要 目的:观察喘可治注射液雾化吸入给药对豚鼠肺指数及气管、食管等器官组织形态学的影响。方法:将40只豚鼠随机分为空白对照组(生理盐水)和喘可治高、中、低(2.48、1.24、0.62 ml/kg)剂量组,雾化喷雾吸入给药,20 ml/kg,每天1次,连续给药2周。每次给药1 h后观察豚鼠一般情况;末次给药1 h后检测豚鼠肺指数,并采用苏木精-伊红(HE)染色观察豚鼠左肺、右肺、气管及食管的组织形态学变化。结果:与正常对照组比,喘可治高、中、低剂量组豚鼠的一般情况均正常;肺指数无差异,均为0.653左右;组织切片染色结果显示各组织未见异常病变。结论:喘可治注射液雾化吸入给药2周对豚鼠肺指数及气管、肺、食管等器官组织形态学无明显影响。

关键词 喘可治注射液;雾化吸入给药;组织形态学;豚鼠

Effects of Aerosol Inhalation of Chuankezhi Injection on Lung Index and Tissue Morphology of Trachea, Lung and Esophagus in Guinea Pigs

XU Zheng-di¹, QIU Xiao-chun², XU Shun-jun¹, CHEN Yu-xing³(1.Guangzhou Wanzheng Pharmaceutical Co., Ltd., Guangzhou 510663, China; 2.Dept. of Pharmacy, Guizhou Cancer Hospital, Guiyang 550000, China; 3. Pharmacology Lab of TCM, Guangdong Second Hospital of TCM, Guangzhou 510095, China)

ABSTRACT OBJECTIVE: To observe the effects of aerosol inhalation of Chuankezhi injection on lung index and tissue morphology of trachea, lung and esophagus in guinea pigs. METHODS: 40 guinea pigs were randomly divided into blank control group (normal saline), Chuankezhi high-dose, medium-dose and low dose (2.48, 1.24 and 0.62 ml/kg) groups. Each treatment group was administrated by inhaling the atomized injection, once a day, 20 ml/kg, for consecutive 2 weeks. The general situation of guinea pigs was observed 1 h after each time of medication; 1 h after last medication, lung index of guinea pigs was detected, as well as the tissue morphology of left lung, right lung, trachea and esophagus by HE staining. RESULTS: Compared with normal control group, the general situation of guinea pigs were normal in Chuankezhi high-dose, medium-dose and low dose groups; there was no difference in lung index and all of them were about 0.653; tissue section staining showed that no abnormal lesion was found in these tissues. CONCLUSIONS: 2 weeks of aerosol inhalation of Chuankezhi injection have no significant effect on lung index and the tissue morphology of trachea, lung and esophagus of guinea pigs.

KEYWORDS Chuankezhi injection; Aerosol inhalation; Tissue morphology; Guinea pig

喘可治注射液由中药淫羊藿和巴戟天配伍组成,具有温肾补阳、止咳平喘之功效,主治哮喘属肾虚挟痰证。现代药理学研究表明,喘可治注射液可以通过下丘脑-内分泌-免疫网络发挥多环节调节作用,从而改善机体免疫功能、减少呼吸道感染、提高机体的应激能力,对于哮喘和反复性呼吸道感染的治疗临床有效率高,可达到长期缓解或根治的效果^[1-3],在中医临床上具有非常重要的应用价值。由于喘可治注射液的给药方式致使部分患者依从性不好,其雾化吸入给药方式逐渐在临床中得到应用,且获得了较好的疗效。

吸入给药是指药物经过装置雾化,通过呼吸道进入肺部,从而发挥局部或全身作用的给药方式。近年来吸入给药治疗被多个国家推荐为防治哮喘、慢性阻塞性肺疾病等呼吸道疾

病的首选给药方式^[4]。吸入给药的作用部位为肺部,与其他给药途径相比,吸入给药拥有特殊的优势,主要有吸收表面积大、吸收速度快、避免肝脏首关效应等^[5]。长期以来,喘可治注射液临床采用雾化吸入用药虽然未见不良反应,患者也无主诉不适症状,但其临床雾化吸入用药的安全性始终缺少组织形态学实验数据加以证实。针对此问题,笔者进行了喘可治雾化给药的动物实验研究,考察其雾化吸入给药对豚鼠肺指数及气管、肺及食管组织形态学的影响,以期临床安全用药提供实验依据。

1 材料

1.1 仪器

YLS-8A多功能诱咳引喘仪(原山东医学科学院设备站); JJ3000动物电子秤(广东东莞和恒精密仪器有限公司); BS224S万分之一电子天平(德国赛多利斯集团); YD-6L智能冰冻包埋机、YD-AB摊烘烤片机、YD62石蜡包埋机(浙江金华益迪医疗器械有限公司); Leica RM2235轮式切片机(德国

* 学士。研究方向:天然药理学。电话:020-61002308。E-mail: 87732788@163.com

通信作者:主任中药师,硕士。研究方向:中药药理及毒理学。电话:020-83482172。E-mail:cyx89333@qq.com

莱卡公司);Shandon Gemini 染色机(德国 Thermo Electron 公司);Olympus DP2-BSW 病理图像采集系统(日本 Olympus 公司)。

1.2 药品与试剂

喘可治注射液(广州万正药业有限公司,批号:20110505,规格:含总黄酮 1.4 mg/ml、淫羊藿苷 0.72 mg/ml)临用时以生理盐水制备成所需浓度;0.9%氯化钠注射液(四川科伦药业股份有限公司,批号:M11050227);苏木精、伊红(广州市凯秀贸易有限公司,批号:110714、110819)。

1.3 动物

Hartley 豚鼠,♀♂各半,体质量 250~350 g,由广东省医学实验动物中心提供,动物合格证号为 0109954。

2 方法

2.1 动物分组与给药

40 只 Hartley 豚鼠按体质量随机分为 4 组,分别为空白对照组和喘可治高、中、低剂量组,每组 10 只。喘可治注射液临床日用量 8 ml,含药量为 16.96 mg,参考《中药药理研究方法学》中剂量换算方法——“体表面积比”换算动物临床等效剂量为 0.62 ml/kg,据此设置喘可治高、中、低剂量分别为 2.48、1.24、0.62 ml/kg。实验时以生理盐水按剂量制备成所需浓度,供试品药物按剂量雾化吸入给药,20 ml/kg,每天 1 次,连续 2 周;对照组同法给予等体积生理盐水。各组豚鼠每天每次喷雾给药后 1 h 均进行一般情况观察。

2.2 肺指数测定及组织形态学考察

各给药组逐只将豚鼠置于 YLS-8A 多功能诱咳引喘仪中,按剂量雾化喘可治注射液喷雾吸入给药^[6-7],各剂量组均按 20 mg/kg 雾化剂量给药,每天 1 次,连续 2 周;对照组同法给予等体积生理盐水。末次喷雾给药后 1 h,颈动脉放血处死豚鼠,摘取左右肺脏,称质量,计算肺指数[肺指数=肺质量(g)/体质量(g)×100%]。左右两肺各取同一位置肺叶,以 4% 中性甲醛固定,同时摘取豚鼠脖子处同部位气管、食管约 0.5 cm 小段,以 4% 中性甲醛固定,石蜡包埋,切片,苏木精-伊红(HE)染色,在光镜下观察组织形态学改变^[8]。

2.3 统计学方法

采用 SPSS 15.0 软件处理实验数据。计量资料以 $\bar{x} \pm s$ 表示,多组间均数的比较采用单因素方差分析(One-Way ANOVA);组间均数两两比较,方差齐时采用 SNK 法,方差不齐时采用 Dunnett's T3 法。 $P < 0.05$ 为差异有统计学意义。

3 结果

3.1 豚鼠一般情况

空白对照组豚鼠外观体征、行为活动、精神状态、摄食、饮水、被毛、呼吸、口、眼、鼻、耳以及大小便形状、颜色等均正常。喘可治高、中、低剂量组豚鼠在吸入给药 2 周期间动物的外观体征、行为活动、精神状态等与对照组比无明显异常改变,摄食、饮水、被毛、呼吸、口、眼、鼻、耳以及大小便形状、颜色等均正常。

3.2 豚鼠肺指数测定结果

与空白对照组比较,喘可治高、中、低剂量组豚鼠肺指数差异均无统计学意义($P > 0.05$);喘可治高、中、低剂量组间豚鼠肺指数相互比较,数值虽有不同但差异均无统计学意义($P > 0.05$)。各组豚鼠肺指数测定结果见表 1。

3.3 豚鼠左肺、右肺 HE 染色结果

表 1 各组豚鼠肺指数测定结果($\bar{x} \pm s, n=10$)

Tab 1 Lung index of guinea pig in each group($\bar{x} \pm s, n=10$)

组别	肺指数, %
空白对照组	0.653 ± 0.047
喘可治高剂量组	0.652 ± 0.022
喘可治中剂量组	0.635 ± 0.032
喘可治低剂量组	0.658 ± 0.021

空白对照组豚鼠左、右肺脏光镜下观察可见终末支气管及细支气管腔正常,管壁和管腔无炎性细胞浸润或明显渗出性改变,肺泡间隔厚度正常,未见炎症浸润、充血或纤维组织增生,肺泡未见萎缩、闭塞或扩张,肺泡内无红细胞、白细胞或纤维蛋白渗出。喘可治高、中、低剂量组豚鼠左、右肺脏光镜下观察结果与对照组豚鼠基本一致,未见明显异常改变。各组豚鼠左、右肺染色结果分别见图 1、图 2。

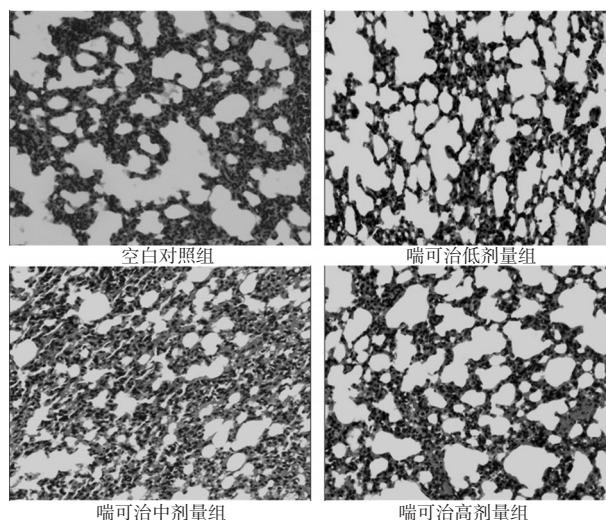


图 1 各组豚鼠左肺染色结果($\times 200$)

Fig 1 Staining of the left lung of guinea pig in each group ($\times 200$)

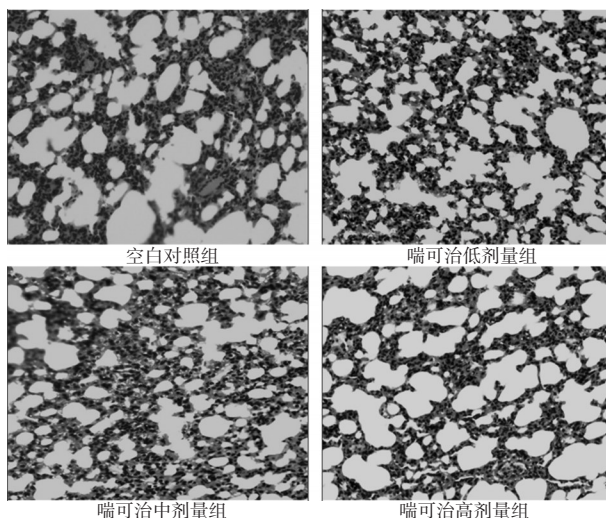


图 2 各组豚鼠右肺染色结果($\times 200$)

Fig 2 Staining of the right lung of guinea pig in each group ($\times 200$)

3.4 豚鼠气管 HE 染色结果

空白对照组大鼠气管镜下观察可见气管黏膜清楚分为黏

膜层、黏膜下层和外膜层,管腔呈圆形,未见狭窄、内陷、闭塞、异常分泌物或增生物等;黏膜层由纤毛细胞和标状细胞组成的纤毛上皮完整覆盖于气管内表面,未见缺失、脱落等病变;上皮细胞均未见肿胀、固缩、变性、坏死等改变,结构完整,黏膜及黏膜下层未见出血、纤维增生或炎性细胞浸润等异常病变;气管环正常,未见缺损、断裂、溶解等病变,外膜完整。喘可治高、中、低剂量组豚鼠气管镜下观察结果与对照组豚鼠基本一致,未见明显异常改变。各组豚鼠气管染色结果见图3。

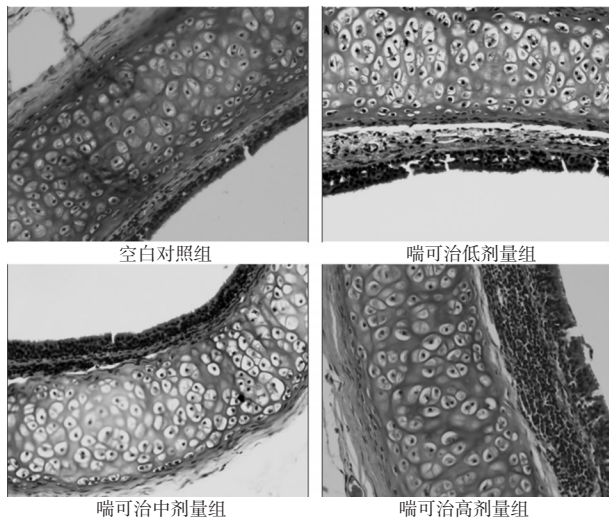


图3 各组豚鼠气管染色结果(×200)

Fig 3 Staining of the trachea of guinea pig in each group (×200)

3.5 豚鼠食管HE染色结果

空白对照组大鼠食管镜下观察可见食管壁由内向外可分为黏膜层、黏膜下层、肌层和外膜。黏膜层较厚,黏膜上皮由复层上皮构成,角质化现象不明显;固有膜为富含胶原纤维的结缔组织,内有许多体积较大的食管腺,多沿突起的皱襞分布,有较发达黏膜肌,分出肌束伸至食管腺之间,未见异常分泌物或增生物。黏膜下层由疏松结缔组织构成,肌层由内环、外纵平滑肌组成;外膜为浆膜,浆膜的疏松结缔组织中含有丰富的血管和神经,未见出血、纤维增生或炎性细胞浸润等异常病变。喘可治高、中、低剂量组豚鼠食管镜下观察与对照组豚鼠基本一致,未见明显异常改变。各组豚鼠食管染色结果见图4。

4 讨论

多年临床应用观察表明,喘可治注射液对哮喘和反复性呼吸道感染的治疗有明显效果,可达到长期缓解或根治的目的。但是由于注射剂的使用方式导致临床部分患者依从性不好,部分患者对长期注射的给药途径有一定程度的抗拒心理。随着吸入给药方式的推广和应用和良好的临床效果,吴巧燕等^[9]将喘可治注射液在临床采用吸入给药的方式进行了60例病例的临床有效性观察。结果显示,喘可治注射液雾化吸入的给药方式安全可靠,对毛细支气管炎有提高治愈率、缩短住院天数的作用。由此证明喘可治注射液吸入给药有较好的临床价值,值得推广应用。

喘可治注射液雾化吸入用药临床虽未见明显不良反应,但其安全性如何始终缺少相关器官功能及组织形态学实验数据加以证实。笔者针对此问题,采用敏感性较高的实验动物

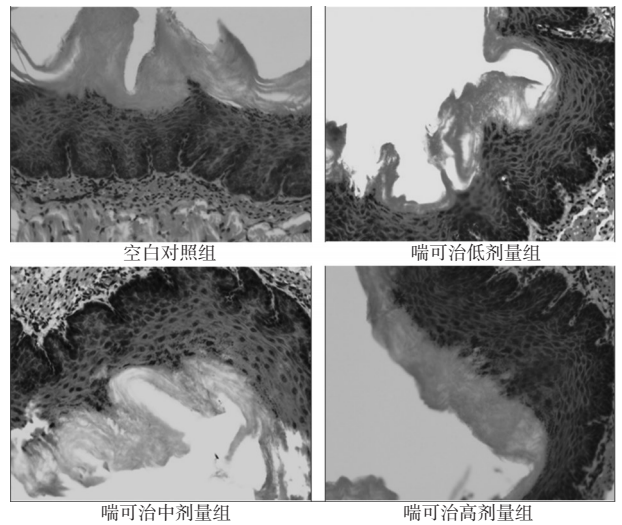


表4 各组豚鼠食管染色结果(×200)

Fig 4 Staining of the esophagus of guinea pig in each group (×200)

豚鼠,初步观察喘可治注射液雾化吸入给药对豚鼠气管、肺及食管组织形态学的影响,初步评价喘可治注射液吸入给药的安全性。实验结果表明,喘可治注射液雾化吸入给药对豚鼠的外观体征、行为活动、精神状态、摄食、饮水等均无明显影响,豚鼠肺指数无明显改变,豚鼠左肺、右肺、气管、食管等器官组织形态学也无明显异常改变。

本研究仅对喘可治注射液雾化吸入给药方式对豚鼠的作用进行了初步观察,刺激性、过敏性等更多的安全性实验还有待进一步开展。

参考文献

- [1] 孙成宏,张亚兴,宋兵,等.中药喘可治注射液对小鼠腹腔巨噬细胞的影响[J].暨南大学学报,2010,31(2):572.
- [2] 黄小华.喘可治注射液治疗慢性阻塞性肺疾病稳定期的疗效观察[D].福州:福建中医学院,2009.
- [3] 肇静娴,曾耀英,王青,等.喘可治注射液对外周血单个核细胞Th1/Th2细胞因子谱的影响[J].中国免疫学杂志,2006,21(4):757.
- [4] 薛峰,金方.吸入制剂在哮喘和慢性阻塞性肺疾病治疗中的作用及地位[J].世界临床药物,2012,33(4):245.
- [5] 王勉,朱家璧,汤玥.肺部给药传递系统的研究进展[J].中国新药杂志,2009,18(8):694.
- [6] 李翎,邹衍衍,石琛,等.β-细辛醚灌胃和喷雾给药对哮喘模型豚鼠的平喘作用研究[J].中医学刊,2006,24(12):2244.
- [7] 韩晓伟,姜欣,马贤德,等.定喘汤雾化吸入对哮喘豚鼠呼吸道微生态影响的实验研究[J].实用中医内科杂志,2008,22(12):46.
- [8] 王永梅,徐树楠,张美玉,等.蝉蜕对哮喘大鼠模型支气管和肺组织形态学及血清中TXB2和6-keto-PGF1α的影响[J].中药药理与临床,2007,23(6):45.
- [9] 吴巧燕,幸宏.喘可治雾化吸入辨治小儿毛细支气管炎60例[J].江西中医药,2014,45(9):27.

(收稿日期:2015-08-29 修回日期:2015-09-25)

(编辑:林静)