

酮咯酸氨丁三醇眼用凝胶剂对兔金黄色葡萄球菌性角膜溃疡的保护作用

胡芳^{1*}, 徐婷君²(1.嘉兴市第二医院眼科, 浙江嘉兴 314000; 2.平湖市第一人民医院眼科, 浙江平湖 314200)

中图分类号 R965;R988.1 文献标志码 A 文章编号 1001-0408(2015)31-4388-03

DOI 10.6039/j.issn.1001-0408.2015.31.22

摘要 目的:研究酮咯酸氨丁三醇眼用凝胶剂对兔金黄色葡萄球菌性角膜溃疡的保护作用。方法:采用角膜实质层接种法复制家兔金黄色葡萄球菌性角膜溃疡模型,随机分为模型组、阳性对照(克拉霉素眼用凝胶)组和凝胶剂高、中、低剂量(酮咯酸氨丁三醇眼用凝胶剂120、80、40 mg/ml)组,每组20只,每日滴药1次,每次1滴。连续给药2周后观察各组家兔角膜病变情况,并对角膜评分和疗效进行比较;显微镜下观察家兔视网膜变化。结果:与模型组比较,阳性对照组和凝胶剂各剂量组家兔给药后角膜评分减小、总有效率增加,且凝胶剂高、中剂量组效果优于阳性对照组,差异有统计学意义($P<0.05$)。本实验对家兔视网膜无影响。结论:酮咯酸氨丁三醇眼用凝胶剂对家兔金黄色葡萄球菌性角膜溃疡具有保护作用。

关键词 酮咯酸氨丁三醇;眼用凝胶剂;金黄色葡萄球菌;角膜溃疡;家兔

Protective Effects of Ketorolac Tromethamine Ophthalmic Gel against *Staphylococcus aureus* Corneal Ulcer in Rabbits

HU Fang¹, XU Ting-jun²(1.Dept. of Ophthalmology, the Second Hospital of Jiaxing City, Zhejiang Jiaxing 314000, China; 2.Dept. of Ophthalmology, Pinghu First People's Hospital, Zhejiang Pinghu 314200, China)

ABSTRACT OBJECTIVE: To study protective effects of Ketorolac tromethamine ophthalmic gel against *Staphylococcus aureus* corneal ulcer in rabbits. METHODS: *S. aureus* corneal ulcer in rabbits model was induced by corneal substance layer inoculation, and then divided into model group, positive control group (Clarithromycin ophthalmic gel), gel high-dose, medium-dose and low-dose groups (Ketorolac tromethamine ophthalmic gel 120, 80, 40 mg/ml), with 20 rabbits in each group. They were given relevant medicine, once a day for 2 weeks. The keratopathy of rabbits was observed; the clinical efficacy and keratopathy score were compared. The change of retina was observed under microscope. RESULTS: Compared with model group, the keratopathy score decreased while total effective rate increased in positive control group and gel groups after medication, and the effects of gel high-dose and low-dose groups were significantly lower than that of positive control group, with statistical significance ($P<0.05$). The retina of rabbits had not affected by the experiment. CONCLUSIONS: Ketorolac tromethamine ophthalmic gel has protective effect against *S. aureus* corneal ulcer in rabbits.

KEYWORDS Ketorolac tromethamine; Ophthalmic gel; *Staphylococcus aureus*; Corneal ulcer; Rabbit

角膜溃疡是一种临床上常见的发病于眼球前层薄膜处的溃疡性病损,其发病原因较多且极其复杂,除严重的外伤或者

感染外,也可并发于结核或面瘫等^[1]。临床上最为常见的类型主要为金黄色葡萄球菌性角膜溃疡,顾名思义,其发病原因因为

=====

- [16] Abreu LM, Moreira GM, Ferreira D, et al. Diversity of *Clonostachys* species assessed by molecular phylogenetics and MALDI-TOF mass spectrometry[J]. *Fungal Biol*, 2014, 118(12):1 004.
- [17] 刘微微,任虹,曹学丽,等.天然产物抗氧化活性体外评价方法研究进展[J]. *食品科学*, 2010, 31(17):415.
- [18] 曾维才,石碧.天然产物抗氧化活性的常见评价方法[J]. *化工进展*, 2013, 32(6):1 205.
- [19] 李铨军,崔胜云.抗坏血酸清除DPPH自由基的作用机理[J]. *食品科学*, 2011, 32(1):86.
- [20] Blois MS. Antioxidant determinations by the use of a stable free radical[J]. *Nature*, 1958, 181(4 617):1 199.
- [21] 王征帆.清除羟基自由基法评价水果抗氧化能力[J]. *光谱实验室*, 2013, 30(1):151.

* 主治医师。研究方向:角膜病及斜弱视诊治。电话:0573-82055945。E-mail:monica_111@163.com

(收稿日期:2015-06-23 修回日期:2015-09-06)
(编辑:刘 萍)

金黄色葡萄球菌感染,随后机体产生角膜浸润和抗体反应;患者最为典型的症状为怕光、眼睛疼痛、结膜充血水肿^[2-3]。如果没有得到及时科学的治疗,严重者随着溃疡程度的加重,可严重损伤其眼角膜。因此,科学有效地针对金黄色葡萄球菌所致的角膜溃疡进行治疗显得尤为重要^[4]。酮咯酸氨丁三醇(Ketorolac tromethamine)属非甾体类抗炎药,可溶于水,有较好的局部渗透作用;配成水溶性滴眼液可抑制眼内组织前列腺素(PGs)的生物合成,明显降低房水中的PGs水平以及由PGs引起的血-房水屏障破坏等炎症反应,有效控制炎症。其主要用于解除由过敏性结膜炎所致的眼部瘙痒、不适,具有消炎止痛作用^[5]。本文针对金黄色葡萄球菌性角膜溃疡,研究酮咯酸氨丁三醇眼用凝胶剂对兔金黄色葡萄球菌性角膜溃疡的保护作用,现报道如下。

1 材料

1.1 仪器

BL-5000型裂隙灯显微镜(上海博览光电仪器有限公司);保温箱(北京福意电器有限公司)。

1.2 药品与试剂

酮咯酸氨丁三醇眼用凝胶(沈阳兴齐眼科股份有限公司,批号:20120510、20120511、20130512,规格:5 ml:600 mg、5 ml:400 mg、5 ml:200 mg);盐酸氯胺酮注射液(江苏恒瑞医药股份有限公司,批号:H32022820,规格:2 ml:0.1 g);盐酸异丙嗪注射液(上海禾丰制药有限公司,批号:H31022033,规格:2 ml:50 mg);克拉霉素眼用凝胶(浙江亚太药业股份有限公司,批号:H20058223,规格:5 ml:200 mg);生理盐水(天津药业焦作有限公司,批号:H20044024,规格:10 ml:90 mg)。

1.3 动物

健康家兔,♀♂各半,体质量1.5~2.0 kg,平均体质量(1.8±0.2) kg,年龄在6.0~10.0个月,平均年龄(8.0±2.0)个月,由浙江大学实验动物中心提供,合格证号为SCXK(浙)2002-0002。

1.4 菌株

金黄色葡萄球菌标准菌株(ATCC 25923)购自上海士锋生物科技有限公司。

2 方法

2.1 细菌的培养

在金黄色葡萄球菌标准菌株上挑取单个菌落,在实验开始的第1天将其接种于含胎牛血清的培养基上,随后在保温箱里进行培养,最后向所培养的菌株里加入生理盐水,制备成菌悬液^[6]。整个过程要注意无菌操作,保证菌种的单一性,同时控制菌悬液的细胞密度为 3.0×10^9 ml⁻¹左右。

2.2 复制角膜溃疡模型

采用角膜实质层接种法。分别将1 ml盐酸氯胺酮注射液和1 ml盐酸异丙嗪注射液混合后,sc给药;待家兔达到全麻的效果后,将事先准备好的0.1 ml金黄色葡萄球菌悬液从角膜中央缓慢注入实质层,待角膜形成5.0 mm的混浊区时停止注射,即模型复制完毕。

2.3 分组与给药

取100只家兔,分笼进行喂养,严格遵循喂养原则,按时给予充足的食物和水。本次实验之前,所有家兔经裂隙灯显微镜观察眼部情况,均显示正常。实验时,采用角膜实质层接种法复制金黄色葡萄球菌性角膜溃疡家兔模型,并按照随机数字表法将其分成模型(生理盐水)组、阳性对照(克拉霉素眼用凝胶)组和凝胶剂高、中、低剂量(酮咯酸氨丁三醇眼用凝胶剂120、80、40 mg/ml)组,每组20只,保证各组的溃疡面积大小无差异。每组家兔每日给药1次,每次1滴,连续给药2周。每次剂量严格按照研究要求进行,用药部位为角膜溃疡面。

2.4 观察指标和疗效评价标准

2.4.1 角膜评分 按照改进的McNeill角膜病变程度分级法进行角膜评分^[7]:0分为角膜实质层清晰;1分为角膜轻度水肿;2分为角膜严重水肿;3分为角膜明显混浊;4分为角膜严重水肿且前房积脓。

2.4.2 临床疗效评价 依据原卫生部颁布的《药物临床研究指导原则》,分为显效、有效、无效3级。其中,显效为溃疡面积小于1 mm;有效为溃疡面积2~5 mm;无效为溃疡面积大于5 mm。总有效率=(每组显效例数+有效例数)/每组总数×100%。

2.5 视网膜观察

于末次给药后,显微镜观察各组家兔的视网膜变化。具体病理切片制作步骤:将固定好的眼球取出,以摘除眼球时标记的打药位置为中心矢状切除两旁组织,保留脉络膜上腔注射位置两边各0.5 cm宽的由角膜顶端至视神经孔的环状结构。将切好的组织标本置于体积分数为70%、80%、85%、95%的乙醇中,分别脱水50 min,再以无水乙醇脱水3次,各1 h。用二甲苯浸泡眼球30 min,使组织透明。将加热溶解的石蜡(石蜡熔点为60℃左右)浸入组织各1 h,然后立即埋于石蜡中进行冷却。制好的蜡块放置于切片机上切片,切片贴附在载玻片上进行70℃烘烤1 h。将载玻片浸入二甲苯10 min、无水乙醇1 min及95%、90%、85%乙醇各1 min进行脱蜡,然后蒸馏水冲洗。将冲洗好的载玻片进行苏木精-伊红(HE)染色,染色后使用80%、95%、95%乙醇和无水乙醇分别清洗1 min,二甲苯清洗约2 min,中性树脂胶封固,于显微镜下观察视网膜变化。

2.6 统计学方法

采用SPSS 18.0统计软件进行分析。数据以 $\bar{x} \pm s$ 表示,计数资料采用 χ^2 检验。 $P < 0.05$ 表示差异有统计学意义。

3 结果

3.1 治疗前后角膜评分比较

与模型组比较,阳性对照组和凝胶剂各剂量组家兔给药后角膜溃疡病变均有改善,角膜评分减小、总有效率增加,差异有统计学意义($P < 0.05$),且凝胶剂高、中剂量组效果优于阳性对照组($P < 0.05$)。各组家兔给药前后角膜评分结果见表1,疗效评价结果见表2。

3.2 组织结构

各组家兔均未发现视网膜血管异常扩张、视网膜下出血以

及炎症渗出等反应。这表明本实验对视网膜无影响。各组家兔给药后视网膜切片见图1。

表1 各组家兔给药前后角膜评分结果

Tab 1 Keratopathy score of rabbits in each group before and after medication

组别	例数	0~1分例数(%)	
		治疗前	治疗后
凝胶剂高剂量组	20	0(0)	18(90)**
凝胶剂中剂量组	20	0(0)	15(75)**
凝胶剂低剂量组	20	0(0)	13(65)**
阳性对照组	20	0(0)	5(25)
模型组	20	0(0)	2(10)

注:与模型组比较,* $P<0.05$;与阳性对照组比较,# $P<0.05$

Note: vs. model group, * $P<0.05$; vs. positive control group, # $P<0.05$

表2 各组家兔给药前后疗效评价结果[例(%)]

Tab 2 Therapeutic efficacy of rabbits in each group before and after medication[case(%)]

组别	例数	显效	有效	无效	总有效率
凝胶剂高剂量组	20	12(60)	6(30.0)	2(10)	18(90)**
凝胶剂中剂量组	20	11(55)	5(25)	4(20)	16(80)**
凝胶剂低剂量组	20	8(40)	5(25)	7(35)	13(65)*
阳性对照组	20	7(35)	5(25)	8(40)	12(60)*
模型组	20	2(10)	1(5)	17(85)	3(15)

注:与模型组比较,* $P<0.05$;与阳性对照组比较,# $P<0.05$

Note: vs. model group, * $P<0.05$; vs. positive control group, # $P<0.05$

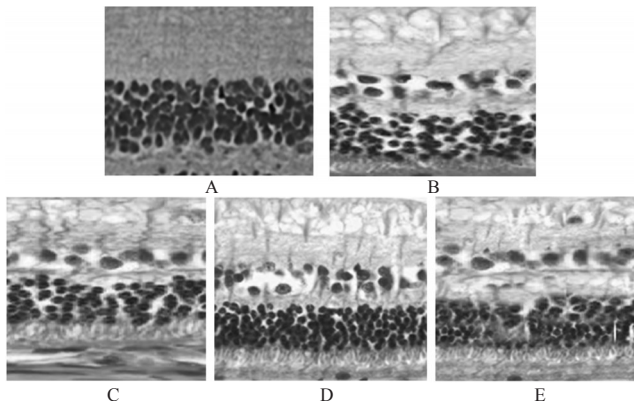


图1 各组家兔给药后视网膜切片图(HE,×100)

A.模型组;B.阳性对照组;C.凝胶剂高剂量组;D.凝胶剂中剂量组;E.凝胶剂低剂量组

Fig 1 Retinal slice of rabbits in each group after medication (HE,×100)

A. model group; B. positive control group; C. gel high-dose group; D. gel medium-dose group; E. gel low-dose group

4 讨论

角膜溃疡是临床上常见的眼部疾病,多数情况下是由细菌引起的,特别是金黄色葡萄球菌,这主要由于金黄色葡萄球菌分布较广和致病性较强,常常引发各种感染^[9]。目前临床上针对金黄色葡萄球菌所致的角膜溃疡多采用抗生素类药物进行治疗,然而随着药物的长期应用,已出现明显的耐药性,因此临床上有必要找到新的抗生素类药物来对抗此类疾病。同

时由于角膜溃疡危害性之大、发病率之高,找到科学有效的治疗药物迫在眉睫^[9]。本次实验中针对家兔金黄色葡萄球菌性角膜溃疡采用两种方法进行治疗,其中阳性对照组采用克拉霉素眼用凝胶进行治疗。克拉霉素是一种在红霉素的基础上研制而成的大环内酯类抗生素,其抗菌范围较广,能够应对各种适应证,且抗菌效果较好,已经在临床上得到广泛的应用^[10];然而,由于其水溶性较差,药物吸收量较小,临床治疗效果并不明显,应用于眼科治疗时具有一定局限性。另一种方法是采用酮咯酸氨丁三醇眼用凝胶剂进行治疗,其能够在较短的时间内缓解和消除疼痛,通过抑制PGS的合成来发挥作用,在短期即可抵抗金黄色葡萄球菌所致的感染,并对溃疡面进行修复,促进溃疡的愈合,具有较好的临床效果^[11]。在本次实验中,对5组家兔治疗前后角膜评分和疗效进行比较,发现凝胶剂各剂量组家兔治疗后角膜评分明显低于治疗前,且明显低于阳性对照组,总有效率明显高于模型组,差异有统计学意义($P<0.05$)。

综上所述,酮咯酸氨丁三醇眼用凝胶剂对兔金黄色葡萄球菌性角膜溃疡有较为明显的保护作用,既可有效减轻角膜病变,又可缩小角膜溃疡面积,显著提高治疗有效率,为该药临床使用提供了实验依据。

参考文献

- [1] 渠晓黎,赵桂秋,高昂,等.那他霉素联合重组牛碱性成纤维细胞生长因子眼用凝胶治疗真菌性角膜溃疡的疗效[J].国际眼科杂志,2013,13(7):1322.
- [2] 王冬梅,陈光胜,黄明汉.那他霉素在真菌性角膜溃疡愈合中的治疗作用[J].国际眼科杂志,2010,10(4):744.
- [3] 孙毅,鲜依鲟,曾妮,等.真菌性角膜炎临床转归与病理分析[J].眼科新进展,2012,32(2):177.
- [4] 张勇,刘树山.酮咯酸氨丁三醇用于手术后自控静脉镇痛临床研究[J].齐齐哈尔医学院学报,2009,30(9):1040.
- [5] 张志杰.新型非甾体止痛药:酮咯酸氨丁三醇(尼松)[J].中南药学,2008,6(3):372.
- [6] 周亚丽,许红,唐汝,等.酮咯酸氨丁三醇联合利多卡因用于妇科小手术镇痛效果观察[J].实用临床医药杂志,2011,15(17):52.
- [7] 李小林.酮咯酸氨丁三醇治疗肾绞痛的疗效观察[J].中国医药导报,2011,8(5):149.
- [8] 刘苏萌.正常兔眼脉络膜上腔注射酮咯酸氨丁三醇的视网膜毒性研究[D].银川:宁夏医科大学,2011.
- [9] 林职霞.氟康唑联合2%碘酐烧灼治疗真菌性角膜溃疡[J].中国现代医生,2010,48(20):64.
- [10] 吴萍.碘酐烧灼联合氟康唑、斯皮仁诺治疗真菌性角膜炎临床观察[J].中国现代药物应用,2011,5(5):112.
- [11] 丁刚,史伟云,李素霞,等.多层羊膜移植联合免疫抑制剂治疗早期浅中基质层蚕蚀性角膜溃疡疗效观察[J].中国实用眼科杂志,2011,29(4):353.

(收稿日期:2015-05-14 修回日期:2015-06-15)

(编辑:邹丽娟)