

清胰解毒方对 ERCP 术后胰腺炎模型大鼠的改善作用^Δ

余金钟^{1*}, 党中勤^{1#}, 张勤生¹, 李波¹, 党志博²(1.河南省中医院肝胆脾胃病科, 郑州 450002; 2.北京中医药大学第一临床医学院, 北京 100029)

中图分类号 R285 文献标志码 A 文章编号 1001-0408(2016)28-3918-03
DOI 10.6039/j.issn.1001-0408.2016.28.09

摘要 目的: 考察清胰解毒方对内窥镜逆行胰胆管造影术(ERCP)后胰腺炎大鼠的改善作用。方法: 将60只大鼠随机分为正常组、模型组、阳性对照组(奥曲肽注射液 50 μg/kg, sc)和清胰解毒方高、中、低剂量组[56.5、33.9、11.3 g(生药)/kg, ig], 每组10只。除正常组外, 其余各组大鼠复制 ERCP 术后胰腺炎模型。成模后, 各给药组大鼠给予相应药物, 正常组和模型组大鼠 ig 蒸馏水。测定大鼠血清中白细胞介素 10(IL-10)、肿瘤坏死因子α(TNF-α)、胃动素和淀粉酶水平; 观察胰腺组织病理变化, 并进行评分。结果: 与正常组比较, 模型组和各给药组大鼠血清中淀粉酶、TNF-α 水平显著升高, 胃动素、IL-10 水平显著降低($P < 0.05$); 胰腺组织发生明显炎症病变, 病理评分显著升高($P < 0.05$); 与模型组比较, 各给药组大鼠上述指标均得到显著改善, 且清胰解毒方各剂量组改善程度优于阳性对照组, 差异均有统计学意义($P < 0.05$)。结论: 清胰解毒方对大鼠 ERCP 术后胰腺炎有一定的改善作用, 能够降低血清中淀粉酶、TNF-α 水平, 升高血清中胃动素和 IL-10 水平。

关键词 清胰解毒方; 胰腺炎; 内镜逆行胰胆管造影术; 大鼠

Effects of Qingyi Jiedu Decoction on Pancreatitis Model Rats after ERCP

YU Jinzhong¹, DANG Zhongqin¹, ZHANG Qinsheng¹, LI Bo¹, DANG Zhibo² (1. Dept. of Liver and Gallbladder, Spleen and Stomach, Henan Provincial Hospital of TCM, Zhengzhou 450002, China; 2. The First Clinical College, Beijing University of TCM, Beijing 100029, China)

ABSTRACT **OBJECTIVE:** To investigate the effects of Qingyi jiedu decoction on pancreatitis rats after endoscopic retrograde cholangiopancreatography (ERCP). **METHODS:** 60 rats were randomly divided into normal group, model group, positive control group (Ocreotide injection 50 μg/kg, sc) and Qingyi jiedu decoction high-dose, medium-dose and low-dose groups [56.5, 33.9, 11.3 g(crude drug)/kg, ig] with 10 rats in each group. Except for normal group, post-ERCP pancreatitis model was induced in those groups. After modeling, treatment groups were given relevant medicine, and normal group and model group were given distilled water intragastrically. The serum levels of IL-10, TNF-α, motilin and amylase were determined. The pathological changes of pancreatic tissues were observed and scored. **RESULTS:** Compared with normal group, the serum levels of amylase and TNF-α in model group and treatment groups were increased significantly, while the levels of motilin and IL-10 were significantly decreased ($P < 0.05$); obvious inflammation was found in pancreatic tissues, and pathological score increased significantly ($P < 0.05$). Compared with model group, above indexes of treatment groups were improved significantly, and Qingyi jiedu decoction groups were better than positive control group, with statistical significance ($P < 0.05$). **CONCLUSIONS:** Qingyi jiedu decoction can improve pancreatitis after ERCP of rats, reduce the serum levels of amylase and TNF-α, and increase the serum levels of motilin and IL-10.

KEYWORDS Qingyi jiedu decoction; Pancreatitis; Endoscopic retrograde cholangiopancreatography; Rats

内镜逆行胰胆管造影术(ERCP)是目前诊疗胆胰疾病的关键手段, 术后胰腺炎为常见及严重并发症^[1]。其发病机制不明确, 多认为与乳头插管所致胆胰壶腹括约肌痉挛、乳头水肿引起胰液排除受阻, 造成胰腺内胰酶激活引起胰腺组织自身消化有关^[2]。且造影剂的使用也是诱发 ERCP 术后胰腺炎的重要原因, 造影剂渗透压、离子浓度均与造影后不良反应的发生有关联。此外, 操作者技术因素、肠道菌群失调亦与 ERCP 术后胰腺炎发病有关。目前, 西医方面常采用抑制胰酶分泌类药物及生长抑素药物治疗 ERCP 术后胰腺炎, 但效果并不理想^[3]。中医学观点则认为, 热毒不泻、脾胃功能紊乱、湿热郁结、肝胆不利、气滞血瘀、脏腑不畅均与胰腺炎发病相关, 其以

腹痛为主症, 治疗应以疏肝理气、清热解毒、活血化瘀为主, 以抗炎、抑菌、利胆为辅^[4]。且中医药治疗 ERCP 术后胰腺炎具有多环节、多靶点综合优势, 在保护肠道屏障、下调炎症因子表达方面有重要作用。

清胰解毒方为河南省中医院研制而成的中药复方制剂, 由生大黄、蒲公英、厚朴、黄连、白芍、芒硝、桃仁、柴胡等8味药材组成, 具有清热解毒、通里攻下、疏肝解郁之效, 对重症急性胰腺炎疗效明显^[5], 但是尚未见其用于 ERCP 术后胰腺炎的研究。鉴于此, 本实验拟建立 ERCP 术后胰腺炎大鼠模型, 以清胰解毒方进行治疗, 采用免疫组化法、病理组织形态观察来评价该方对大鼠 ERCP 术后胰腺炎的改善作用, 为其临床上用于治疗 ERCP 术后胰腺炎提供实验依据。

1 材料

1.1 仪器

CX23 光学显微镜(日本 Olympus 公司); Ventana-ES 全自

Δ 基金项目: 河南省中医院院级科研项目

* 主治医师, 硕士。研究方向: 中西医结合防治消化系统疾病。
电话: 0371-60905540。E-mail: 13837125120@139.com

通信作者: 主任医师, 硕士。研究方向: 中医药防治肝胆疾病。
电话: 0371-60908997。E-mail: dzhqz@126.com

动免疫组化仪(美国 Ventana 公司);Q500MC 图像分析软件(德国 Leica 公司);低速台式平衡离心机(德国西门子公司)。

1.2 药品与试剂

清胰解毒方[生大黄 30 g、蒲公英 30 g、厚朴 25 g、黄连 25 g、白芍 15 g、芒硝 15 g、桃仁 12 g、柴胡 10 g,由河南省中医院制剂室自制,批号:0309147,规格:1 g(生药)/ml];奥曲肽注射液(江苏奥赛康药业股份有限公司,批号:090602,规格:1 ml:0.1 mg);泛影葡胺注射液(西安力邦制药有限公司,批号:88604,规格:1 ml:0.3 g);肿瘤坏死因子 α (TNF- α)酶联免疫吸附(ELISA)试剂盒(上海美轩生物科技有限公司,批号:MHT056);白细胞介素 10(IL-10) ELISA 试剂盒(上海依科赛生物科技有限公司,批号:ER004);胃动素试剂盒(上海樊克生物科技有限公司,批号:FK-NB1505);淀粉酶试剂盒(上海晶抗生物工程公司,批号:JKSJ2381);其余试剂均为分析纯。

1.3 动物

健康清洁级 SD 大鼠,60 只,♀♂ 各半,体质量(185±15)g,购于上海斯莱克实验动物有限公司[使用许可证号:SCXK(沪)2004-0012]。

2 方法

2.1 分组、造模与给药

2.1.1 分组 所有大鼠均在 20℃ 环境下适应性饲养 1 周后用于实验,实验前禁食 24 h,自由饮水。实验时,将 60 只大鼠按随机数字表法分为正常组、模型组、阳性对照组与清胰解毒方低、中、高剂量组,每组 10 只。

2.1.2 造模 除正常组外,其余各组大鼠均采用 3% 异戊巴比妥钠麻醉,消毒,剑突两横指处开腹 10 mm,游离胃幽门部,自十二指肠上段定位主胰管,进入十二指肠,剪开对侧肠壁 2 mm,暴露主胰管开口处乳头括约肌,逆行灌注泛影葡胺(0.5 ml/kg),压力为 50 mm Hg(1 mm Hg=0.133 kPa)。5 min 后若胰腺出现片状充血、水肿则为建模成功^[6]。然后用丝线结扎主胰管远端,关腹。

2.1.3 给药 正常组和模型组大鼠 ig 蒸馏水(7.5 ml/kg);阳性对照组大鼠 sc 奥曲肽(50 μ g/kg,人临床等效剂量);清胰解毒方低、中、高剂量组大鼠分别 ig 清胰解毒方 11.3、33.9、56.5 g(生药)/kg(根据体表面积法换算,分别为人临床用量的 10、20、30 倍剂量)。每 6 h 给药 1 次,共给药 4 次。

2.2 标本采集

末次给药 24 h 后,采用 10% 水合氯醛腹腔麻醉大鼠,固定于鼠板,腹部正中切口,显露腹腔,分离腹主动脉,针管穿刺,抽取血液 6 ml。血样置于 37℃ 恒温箱中水浴 30 min,离心,取上层血清,用于血清中 TNF- α 、IL-10、胃动素和淀粉酶水平的检测。同时采集胰腺组织,用于病理观察。

2.3 指标测定

2.3.1 血清中胃动素和淀粉酶水平 采用放射免疫法,按照试剂盒说明书测定各组大鼠血清中胃动素和淀粉酶水平。

2.3.2 血清中 TNF- α 、IL-10 水平 采用 ELISA 法,按照相应试剂盒说明书测定血清中 TNF- α 、IL-10 水平。

2.3.3 组织病理学检查 取大鼠胰腺组织,置于 10% 福尔马林溶液中固定 12 h,常规方法制备石蜡切片后,行苏木精-伊红(HE)染色,光学显微镜下观察组织病理变化。参考文献[7]采用 4 级评分法对大鼠胰腺组织水肿、炎性细胞浸润、脂肪坏死

和实质坏死 4 项内容分别进行评分,每项评分均为 1~4 分:1 分为正常,2 分为轻度病变,3 分中度病变,4 分为重度病变。计算 4 项合计总分,得分越高表示大鼠胰腺组织病变越严重。

2.4 统计学方法

采用 SPSS 19.0 统计软件对数据进行分析。计量资料采用 $\bar{x} \pm s$ 表示,多组间比较采用单因素方差分析,组间两两比较行 LSD-*t* 检验。检验水准 $\alpha=0.05$, $P<0.05$ 表示差异有统计学意义。

3 结果

3.1 各组大鼠血清中淀粉酶、胃动素、TNF- α 和 IL-10 水平测定结果

与正常组比较,模型组和各给药组大鼠血清中淀粉酶和 TNF- α 水平明显升高,胃动素和 IL-10 水平明显降低,差异均有统计学意义($P<0.05$)。与模型组比较,各给药组大鼠血清中淀粉酶和 TNF- α 水平明显降低,胃动素和 IL-10 水平明显升高,且清胰解毒方各剂量组作用均强于阳性对照组,差异均有统计学意义($P<0.05$)。各组大鼠血清中淀粉酶、胃动素、TNF- α 和 IL-10 水平测定结果见表 1。

表 1 各组大鼠血清中淀粉酶、胃动素、TNF- α 和 IL-10 水平测定结果($\bar{x} \pm s$, $n=10$)

Tab 1 Serum levels of amylase, motilin, TNF- α and IL-10 of rats in each group($\bar{x} \pm s$, $n=10$)

组别	淀粉酶,U/L	胃动素,pg/ml	TNF- α ,pg/ml	IL-10,pg/ml
正常组	1 382.87±198.54	82.95±3.42	20.51±8.63	288.74±88.71
模型组	6 152.51±151.11 [*]	45.87±2.86 [*]	44.32±10.12 [*]	169.68±49.86 [*]
阳性对照组	4 206.87±131.14 [*]	63.92±0.79 ^{**}	34.71±10.29 ^{**}	184.94±27.49 ^{**}
清胰解毒方低剂量组	3 646.47±139.24 ^{***}	72.82±4.32 ^{***}	24.48±6.47 ^{***}	230.93±38.18 ^{***}
清胰解毒方中剂量组	3 549.14±150.18 ^{***}	72.37±5.61 ^{***}	23.57±5.76 ^{***}	235.46±42.26 ^{***}
清胰解毒方高剂量组	3 464.79±178.98 ^{***}	71.89±4.68 ^{***}	22.98±7.36 ^{***}	241.78±50.36 ^{***}

注:与正常组比较,^{*} $P<0.05$;与模型组比较,^{*} $P<0.05$;与阳性对照组比较,^{*} $P<0.05$

Note: vs. normal group, ^{*} $P<0.05$; vs. model group, ^{*} $P<0.05$; vs. positive control group, ^{*} $P<0.05$

3.2 病理观察结果

与正常组[总分为(1.43±1.24)分]比较,模型组、阳性对照组和清胰解毒方高、中、低剂量组大鼠胰腺组织病理评分[分别为(11.63±3.11)、(9.61±1.05)、(7.98±1.20)、(7.69±1.55)、(7.31±1.76)分]均明显升高($P<0.05$)。与模型组比较,各给药组大鼠在给药后胰腺组织炎性病变更显著改善,总评分显著降低($P<0.05$),且清胰解毒方各剂量组较阳性对照组降低更为明显($P<0.05$)。各组大鼠胰腺组织病理切片图见图 1。

4 讨论

在中医学上尚无 ERCP 术后胰腺炎的确切病名,根据症状将其纳入“脾心痛”范畴。《内经》指出:“脾热病,烦心颜青,腹满泻。”《灵枢》载:“腹胀胸满,心痛甚者,胃心痛……若椎针刺其心,脾心痛也”,其认为胰腺在生理上与脾胃、肝胆关系甚密,功能与脏腑类似,与湿邪毒侵袭、湿邪不去、湿性黏滞、腑气不通有关,主张“利湿为要,祛邪为先^[8]”。清胰解毒方由生大黄、蒲公英、厚朴等 8 味药材构成,方中大黄主“通”,泻热通肠、凉血解毒、逐瘀通经,可促进脏腑排毒、解除腹腔感染、降解消化道内毒素;柴胡和解表里、疏肝解郁、解少阳,可恢复肝脏分泌功能、促进胆汁排泄;蒲公英则清热解毒、利尿散结;

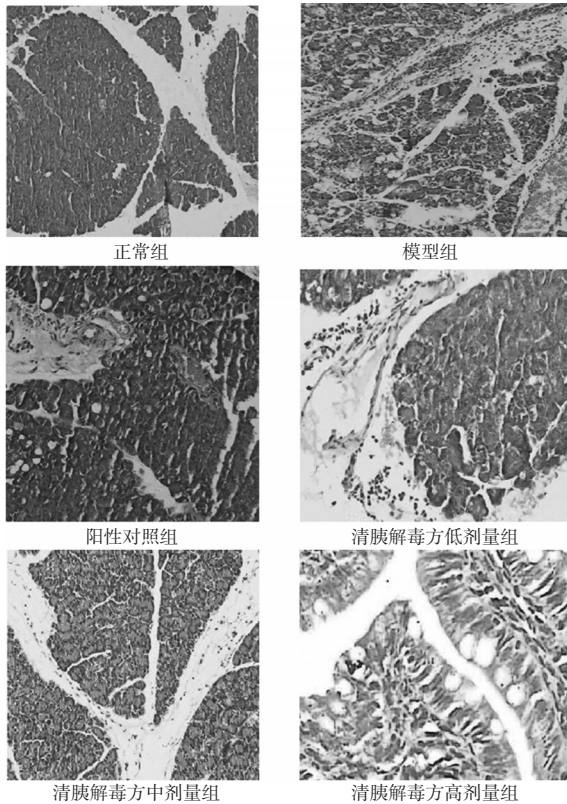


图1 各组大鼠胰腺组织病理切片图(HE染色,×400)

Fig 1 Pathological section images of pancreatic tissues of rats in each group (HE staining, ×400)

厚朴燥湿消痰、除满下气;黄连清热燥湿、泻火解毒;白芍则养血调经、柔肝止痛、平抑肝阳、缓急止痛;芒硝泻气通便、清火消肿;桃仁则活血祛瘀、润肠通便;诸药同用可共奏活血化瘀、清热解毒之效。故ERCP术后早期应用清胰解毒方可充分体现中医“治未病”思想和“异病同治”的观点。且现代药理研究证实,柴胡可减少或消除胰酶的自激活作用,避免胰酶分泌受阻所引起的胰腺炎;大黄可抑菌、抑酶,改善胰腺微循环,下调TNF- α 炎症介质;白芍则可助于胆汁、胰液排泄,阻滞胰酶激活,减轻胰腺腺泡受损,减少ERCP术后胰腺炎发生,且其对ERCP术后早期TNF- α 升高有显著的抑制作用,可阻断其触发炎症连锁反应,避免胰腺炎级联放大效应,同时给药后还可快速促进胃动素分泌,改善胃肠道蠕动功能^[9]。Hu W等^[10]发现,中药治疗大鼠ERCP术后胰腺炎起效时间快,且给药时间越早,越利于ERCP术后胰腺炎恢复。

近年,随着ERCP术应用于越来越多的患者,其术后并发症特别是术后胰腺炎引起了临床研究者的关注^[11]。徐特等^[12]认为,炎症因子在胰腺炎发病中发挥了关键作用,胰腺炎患者多伴TNF- α 水平升高、IL-10水平降低的现象。且ERCP术后胰腺炎的发病及其预后不易预测,病变表现轻重不一,部分可能存在轻型淀粉酶升高,或伴水肿;部分则可能并发重症出血性、坏死性胰腺炎,预后差,甚至可能导致死亡^[13]。奥曲肽为合成类生长抑素类似物,属胰腺外分泌抑制剂,其治疗急性胰腺炎的价值已在临床应用中得到肯定^[14];并且其对ERCP术后胰腺炎有较好的预防作用,可通过诱导胰腺细胞凋亡来减轻机体炎症反应,降低ERCP术后胰腺损伤,减轻其病变程度^[15],

故在本研究选取其为阳性对照药。本研究结果显示,清胰解毒方可降低ERCP术后胰腺炎大鼠血清中TNF- α 水平、升高IL-10水平,降低淀粉酶、提升胃动素水平,改善病理组织症状,且作用强于奥曲肽,有较好的应用价值。但ERCP术后胰腺炎的发病与多种机制有关,而本研究尚未开展清胰解毒方对ERCP术后胰腺炎免疫因子及肠道菌群的影响的分析,是本研究的局限,有待进一步探索。

参考文献

- [1] 黄莉,曾尤松.选择性胆管插管对ERCP术后胰腺炎发生率和严重程度的影响[J].海南医学,2014,25(15):2211.
- [2] 张浩,李文.内镜逆行胰胆管造影术后胰腺炎的预防进展[J].中国综合临床,2012,28(3):334.
- [3] 刘秀荣,刘新风,郑文,等.ERBD预防ERCP术后高淀粉酶血症及胰腺炎临床分析[J].山东医药,2011,51(35):54.
- [4] 马上吉,陈旭峰,杨胜兰,等.清胰解毒方配合西药治疗重症急性胰腺炎的疗效及对血清淀粉酶和炎症因子的影响[J].陕西中医,2015,26(10):1349.
- [5] 安丽,曹国强,宋亚芳,等.清胰解毒颗粒对重症急性胰腺炎模型大鼠内毒素、白细胞介素6的影响[J].中医杂志,2013,54(1):62.
- [6] 许良璧,黄永辉,车筑平,等.ERCP术后胰腺炎的动物模型制备[J].中华胰腺病杂志,2006,6(2):105.
- [7] 唐洁,李云.各评分系统对胰腺炎疾病严重程度预测价值的临床研究[J].临床外科杂志,2015,23(6):440.
- [8] 季芳,林一帆,陆宇平,等.清胰汤治疗ERCP术后胰腺炎25例疗效观察[J].临床军医杂志,2012,40(5):1260.
- [9] 乔峰.清胰汤配合西药治疗急性胰腺炎63例[J].陕西中医,2013,34(9):1127.
- [10] Hu W, Fu L. Simultaneous characterization of pancreatic stellate cells and other pancreatic components within three-dimensional tissue environment during chronic pancreatitis[J]. *J Biomed Opt*, 2013, 18(5):562.
- [11] Chen G, Li H, Qiu L, et al. Change of fucosylated IgG2 Fc-glycoforms in pancreatitis and pancreatic adenocarcinoma: a promising disease-classification model[J]. *Anal Bioanal Chem*, 2014, 406(1):267.
- [12] 徐特,王静,李运红,等.经内镜逆行胰胆管造影术后并发胰腺炎的危险因素分析[J].中华消化内镜杂志,2014,31(9):503.
- [13] 陈小微,洪万东,吴小丽,等.治疗性ERCP术后胰腺炎危险因素的Logistic回归分析[J].实用医学杂志,2012,28(4):614.
- [14] 姜莉,孙正令,张银华.十四肽生长抑素联合乌司他丁治疗急性重症胰腺炎的临床观察[J].中国药房,2012,23(36):3414.
- [15] 陈腾千,韩真.奥曲肽干预ERCP术后胰腺炎的实验研究[J].现代消化及介入诊疗,2012,17(4):196.

(收稿日期:2016-05-12 修回日期:2016-08-05)

(编辑:林静)