

阿比特龙致慢加急性肝衰竭1例病例分析^Δ

肖 准*,代静慧,姚伟丽,马素平[#](河南中医药大学第一附属医院脾胃肝胆病科,郑州 450003)

中图分类号 R969.3;R979.1 文献标志码 A 文章编号 1001-0408(2023)14-1730-04

DOI 10.6039/j.issn.1001-0408.2023.14.13



摘要 阿比特龙是治疗前列腺癌的常用靶向药物,其常见药品不良反应(ADR)包括肝功能异常、疲乏、恶心、水肿等。本文报道了1例入住河南中医药大学第一附属医院的78岁既往有乙型肝炎、肝硬化病史的前列腺恶性肿瘤切除术后患者,于入院1个月前开始应用阿比特龙,用药3周后出现消化道症状,4周时症状加重并伴皮肤、眼珠、小便发黄,5周(入院1周)后不幸死亡。结合检验检查结果,该患者被诊断为慢加急性肝衰竭(ACLF)。本文详细分析了该患者的病例情况及相关诊疗经过,并结合诺氏ADR评估量表评估出ACLF与阿比特龙的使用“很可能”相关,提示阿比特龙可能诱导肝硬化等慢性肝病患者出现肝衰竭的严重ADR;临床应动态检测该类患者的肝功能变化,必要时予以保肝药物预防性治疗。

关键词 阿比特龙;慢加急性肝衰竭;药物不良反应;肝衰竭

A case analysis of acute-on-chronic liver failure caused by abiraterone

XIAO Zhun, DAI Jinghui, YAO Weili, MA Suping (Dept. of Digestive Diseases, the First Affiliated Hospital of Henan University of Chinese Medicine, Zhengzhou 450003, China)

ABSTRACT Abiraterone is commonly used as a targeted drug for the treatment of prostate cancer, which commonly causes adverse drug reactions (ADR), including abnormal liver function, fatigue, nausea and edema, etc. This study reports a 78-year-old man with a history of hepatitis B and liver cirrhosis after prostate cancer resection who was admitted to the First Affiliated Hospital of Henan University of Chinese Medicine. The patient received abiraterone treatment 1 month before admission and developed gastrointestinal symptoms 3 weeks after the treatment and worsened at 4th week with yellowing of the skin, sclera and urine. Unfortunately, the patient died after 5 weeks of abiraterone treatment (1 week after admission). Based on test and examination results, the patient was diagnosed with acute-on-chronic liver failure (ACLF). This paper analyzes the patient's medical history and the relevant treatment in detail. It is evaluated that ACLF and abiraterone are “probably” related based on Naranjo ADR Probability Scale, suggesting abiraterone may induce severe ADR of liver failure in patients with chronic liver diseases such as cirrhosis. These patients should be monitored dynamically for changes in liver function and treated prophylactically with liver-protective drugs if necessary.

KEYWORDS abiraterone; acute-on-chronic liver failure; adverse drug reaction; liver failure

慢加急性肝衰竭(acute-on-chronic liver failure, ACLF)是指在慢性肝病基础上,以急性黄疸加深、凝血功能障碍为表现的综合征,可合并肝性脑病、感染、电解质紊乱、肝肾综合征、腹水等并发症。ACLF的常见病因包括肝炎病毒、其他肝胆疾病、肝毒性物质、药物、严重感染及寄生虫等^[1]。

阿比特龙是一种第二代雄激素信号抑制剂,可特异性抑制雄激素生物合成的关键酶细胞色素P450(cyto-

chrome P450, CYP)17,阻断雄激素生物合成途径及其下游信号转导,主要用于治疗转移性去势抵抗性前列腺癌^[2]。国内外有关阿比特龙治疗前列腺癌的临床研究表明,该药可有效延缓去势抵抗性前列腺癌患者的病情进展,延长其生存期,提高其生活质量^[3]。虽然该药疗效确切,但已有研究证明其可导致肝功能异常等药物不良反应(adverse drug reaction, ADR)^[4]。尽管多数肝功能异常在降低药物剂量或停药后会恢复正常,不影响药物继续治疗,但应警惕肝衰竭的可能性,特别是对于肝硬化等慢性肝病患者。笔者在工作实践中,发现了1例可能由阿比特龙导致的ACLF,现将相关情况作一报道,为临床安全用药提供参考依据。

^Δ基金项目 国家自然科学基金资助项目(No.82104772)

* 第一作者 主治医师,博士。研究方向:中医药防治慢性肝病的临床及基础研究。E-mail: xiaozhun818@163.com

通信作者 主任医师,博士生导师,博士。研究方向:中医、中西医结合防治肝胆疾病。E-mail: masuping@163.com

1 病例信息

患者为男性,78岁,主因“脘腹部胀满不适6 d,伴身、目、尿黄2 d”于2021年3月13日就诊于我院脾胃肝胆病科并住院治疗。患者在6 d前无明显诱因出现脘腹部胀满不适、纳差、恶心、乏力,自服健胃消食片、益生菌后无明显改善;2 d前上述症状加重,伴皮肤、眼珠、小便发黄。入院时的主要症状有精神疲惫、脘腹部胀满不适,伴皮肤、眼珠、小便发黄,口干口苦,恶心,乏力,纳差。患者自诉有慢性乙型肝炎病史30余年,目前乙型肝炎表面抗原(hepatitis B surface antigen, HBsAg)已转阴;7年前行前列腺恶性肿瘤切除术,1个月前开始口服醋酸阿比特龙片(每次1 g, qd)。患者确认未服用阿比特龙以外的其他任何药物,否认烟酒嗜好,否认油漆、染发剂等特殊化学试剂接触史。经体格检查发现,患者周身皮肤黏膜、巩膜重度黄染,剑突下压痛,无反跳痛,肝脾肋下未触及,移动性浊音阴性,双下肢中度指凹性水肿。

入院时患者行实验室检查,具体包括——(1)肝功能指标:总胆红素(total bilirubin, TBIL)229 $\mu\text{mol/L}$ (参考范围0~23 $\mu\text{mol/L}$),直接胆红素(direct bilirubin, DBIL)176.2 $\mu\text{mol/L}$ (参考范围0~4 $\mu\text{mol/L}$),白蛋白(albumin, ALB)28.9 g/L(参考范围40~55 g/L),丙氨酸转氨酶(alanine aminotransferase, ALT)3 027.1 U/L(参考范围0~50 U/L),天冬氨酸转氨酶(aspartate aminotransferase, AST)4 886.8 U/L(参考范围0~40 U/L),谷氨酰转氨酶14 U/L(参考范围0~60 U/L),碱性磷酸酶220.2 U/L(参考范围45~125 U/L);(2)血脂指标:高密度脂蛋白胆固醇0.26 mmol/L(参考范围>0.9 mmol/L);(3)电解质指标:钾3.28 mmol/L(参考范围3.5~5.3 mmol/L),降钙素原(采用快速半定量法)1.99 ng/mL(参考范围0~0.05 ng/mL);(4)凝血功能指标:凝血酶原时间(prothrombin time, PT)33.7 s(参考范围10~14 s),国际标准化比值(international normalized ratio, INR)2.76(参考范围0.8~1.2),活化部分凝血酶原时间(activated partial thromboplastin time, APTT)52.3 s(参考范围24~39 s),纤维蛋白原1.61 g/L(参考范围2~4 g/L),D-二聚体2.23 $\mu\text{g/mL}$ (参考范围0~1 $\mu\text{g/mL}$);(5)C反应蛋白(C-reactive protein, CRP)35.7 mg/L(参考范围0~4 mg/L);(6)血常规、肾功能、血淀粉酶、血脂酶、血糖、脑钠肽(brain natriuretic peptide, BNP)等指标均正常;(7)传染病筛查指标:①乙肝五项中,HBsAg、乙型肝炎病毒e抗原(hepatitis B e antigen, HBeAg)为阴性,乙型肝炎表面抗体(hepatitis B surface antibody, HBsAb)、乙型肝炎病毒e抗体(hepatitis B e antibody, HBeAb)、乙型肝炎病毒核心抗体(hepatitis B core antibody, HBcAb)为阳性;②

丙型肝炎、艾滋病、梅毒等指标均为阴性;(8)心电图:下壁ST段改变;(9)全腹部及盆腔平扫+增强CT:①肝脏被膜不规整,肝实质密度降低,考虑肝硬化;②胆囊炎;③前列腺术后缺如。

2 诊疗经过

考虑到患者有乙型肝炎、肝硬化病史,结合其急性黄疸加深、TBIL 229 $\mu\text{mol/L}$ 、INR 2.76,临床医师依据《肝衰竭诊治指南(2018年版)》^[5]和《慢加急性肝衰竭中西医结合诊疗专家共识》^[6]初步诊断为ACLF。治疗方案以抑制肝脏炎症反应、改善肝内胆胆汁淤积、营养支持、预防出血及对症治疗为主。同时,中医辨证为黄疸-湿热蕴结证,治以“清热利湿,利胆退黄”,方选“茵陈五苓散”加减;鉴于患者病情危重,配合舒肝宁注射液静脉输注(每次12 mL, qd)和医院制剂退黄合剂(豫药制字Z20130244)口服(每次30 mL, tid)以清热解毒、利湿退黄,尽快遏制病情进展。

3月15日,患者黄疸加深,全身皮肤及巩膜重度黄染,复查相关指标:CRP 31 mg/L, TBIL 355.3 $\mu\text{mol/L}$, DBIL 180.3 $\mu\text{mol/L}$, ALB 28 g/L, ALT 3 002.5 U/L, AST 3 655.3 U/L, 钾 3.44 mmol/L, 血肌酐78.7 $\mu\text{mol/L}$ (参考范围57~111 $\mu\text{mol/L}$), PT 43.4 s, INR 4.02, APTT 50.1 s。考虑到患者有肝硬化病史,凝血功能差,未予肝穿刺活检。完善相关检验检查并排查肝衰竭病因,查甲型肝炎、丙型肝炎、戊型肝炎、呼吸道感染相关指标(EB病毒、支原体、衣原体、柯萨奇病毒等)、自身免疫性肝病相关抗体等血清标志物均为阴性;查糖类抗原199为349 IU/mL(参考范围0~25 IU/mL),甲状腺功能、肿瘤标志物无异常。患者的AST明显大于ALT,考虑为肝细胞破坏、大块坏死及炎症反应所致,故继续行保肝降酶治疗。考虑到患者的TBIL、PT、INR明显升高,拟予人工肝血浆置换、血液滤过治疗,必要时行肝移植治疗,但患者及其家属拒绝。予以维生素K1注射液(10 mg, qd)及人凝血酶原复合物(200 IU, qd)静脉滴注、冷沉淀输注等治疗方式来改善患者凝血状态,同时静脉输注人血白蛋白、新鲜冰冻血浆以补充白蛋白、营养素、纤维蛋白原,提高胶体渗透压。临床医师、药师等经疑难危重病例讨论,结合当前检验检查结果,考虑患者已口服阿比特龙1个月,不排除药物性肝损伤的可能,故叮嘱患者停用阿比特龙。

3月17日,患者嗜睡、反应迟钝,呼之可应,查体见计算力、定向力下降,扑翼样震颤阳性,血氨42 $\mu\text{mol/L}$ (参考范围9~30 $\mu\text{mol/L}$),并发肝性脑病Ⅱ期。给予乳果糖口服溶液口服(15 mL, tid)以减少氨的生成和吸收,并给予门冬氨酸鸟氨酸注射液静脉滴注(10 g, q8 h)以

促使氨代谢。复查肝功能指标:TBIL 345.9 $\mu\text{mol/L}$, DBIL 155.2 $\mu\text{mol/L}$, ALB 22.4 g/L, ALT 1 593.8 U/L, AST 1 402.7 U/L;血清G试验、GM试验正常;乙肝病毒(hepatitis B virus, HBV)DNA检测值 <10 IU/L(参考范围 <10 IU/L);凝血功能指标:PT 71.9 s, INR 6.66, APTT 98.8 s, 血小板(platelet, PLT) $93 \times 10^9 \text{ L}^{-1}$ (参考范围 $125 \sim 350 \text{ L}^{-1}$)。可见患者凝血功能持续恶化且出现肝性脑病,提示病情持续进展。

3月19日,患者肝性脑病持续加重,出现精神错乱、答非所问。血氨为65 $\mu\text{mol/L}$;大便常规:每高倍镜视野下有3~5个白细胞,隐血试验阳性;血培养结果:需氧、厌氧环境下培养5 d均无菌落生长;复查各种指标:PLT $75 \times 10^9 \text{ L}^{-1}$, CRP 6.8 mg/L, TBIL 359.2 $\mu\text{mol/L}$, DBIL 133.9 $\mu\text{mol/L}$, ALB 28.4 g/L, ALT 642.4 U/L, AST 378.1 U/L, PT 73.9 s, INR 6.84, APTT 81.4 s, 血肌酐 193.1 $\mu\text{mol/L}$ 。可见患者肝酶学指标水平较之前显著降低,但TBIL呈进行性上升,呈现“胆酶分离”,提示肝细胞广泛坏死;既往肾脏无明显器质性病变,但血肌酐水平在短期内明显升高,提示为快速进展性肾功能损伤。患者病情危重,但其家属拒绝转入重症监护治疗病房治疗。

3月20日,患者嗜睡,呼之不应,对光反射迟钝,口腔黏膜出现少量渗血,诊断为肝性脑病IV期。3月21日,患者生命体征消失,被宣布临床死亡。

综上,本例患者死亡原因为ACLF(晚期)合并肝性脑病IV期。患者住院期间肝功能和凝血功能部分指标变化趋势如图1所示。

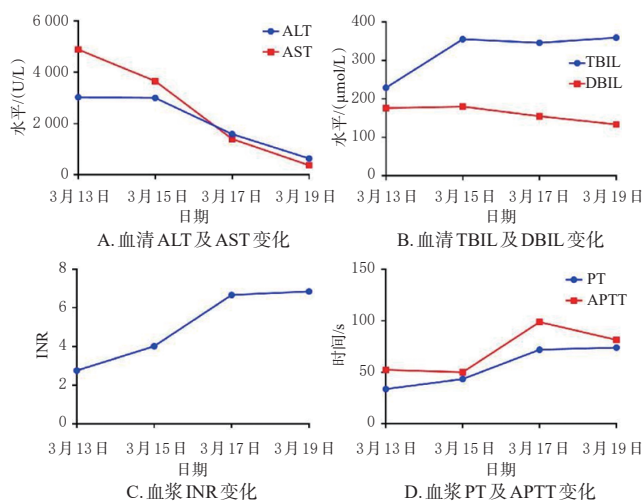


图1 患者住院期间肝功能和凝血部分指标变化趋势

3 案例分析

本例患者有慢性乙型肝炎病史30余年,肝功能正常,无临床症状,未接受过相关治疗。此次入院查乙肝五项,HBsAg、HBeAg阴性,HBsAb、HBeAb、HBcAb阳性,且HBV-DNA阴性,CT示肝硬化,无脾功能亢进表

现,提示有慢性肝病基础,但病情处于相对稳定状态;经甲型肝炎、丙型肝炎、戊型肝炎、呼吸道感染指标检测以及自身免疫性肝病检查,排除了嗜肝病毒、呼吸道感染及免疫因素;经血培养、G试验、GM试验及大便常规检查,排除了严重感染及寄生虫因素。患者未服用除阿比特龙以外的任何药物,既往无饮酒史,未曾接触过肝毒性物质,并否认患有其他疾病。鉴于患者在短时间内发生肝衰竭,考虑本次发病原因可能与入院1个月前开始口服前列腺癌靶向药物阿比特龙有关。

雄激素相关通路是前列腺癌发生发展的重要机制,阿比特龙可通过选择性抑制CYP17A1抑制雄激素相关通路,从而发挥前列腺癌治疗作用^[7]。药动学研究结果表明,醋酸阿比特龙被患者口服后可经其肝脏迅速水解为具有生物活性的阿比特龙,并在其服药后2 h左右达到最大血药浓度^[8]。然而,肝功能不全患者服用阿比特龙可能导致其全身暴露量增加及平均半衰期延长,带来潜在的肝损伤危害。结合目前的证据来看,ACLF是阿比特龙罕见且严重的ADR。一项III期临床试验(COU-AA-302研究)结果显示,阿比特龙常见的3/4级不良事件是ALT、AST升高等^[4]。日本一项纳入492例患者的临床研究表明,阿比特龙与肝功能障碍密切相关,醋酸阿比特龙联合泼尼松龙方案主要的ADR表现为肝功能异常(ALT、AST升高)、肝毒性和药物性肝损伤^[9]。该研究中,有47例患者发生了50次肝毒性相关ADR,其中51.1%发生在治疗后4~8周。本例报告中患者服用阿比特龙4周,发生肝毒性相关ADR的时间及表现与该研究类似。此外,国内一项阿比特龙联合泼尼松治疗去势抵抗性前列腺癌的安全性分析结果表明,55例患者中共发生肝损伤6例,其中1例出现严重的肝损伤,经停药保肝治疗后好转^[10]。

尽管目前的临床研究中尚未发现阿比特龙致肝衰竭的ADR,但截至2022年底,可以检索到国外有2篇阿比特龙诱导的急性重型肝炎及肝衰竭的个案报道,最终2例患者均不幸死亡。其中一项日本的个案报道显示,1例既往有前列腺癌病史的77岁男性在接受阿比特龙治疗27 d后发生了急性重型肝炎,表现为ALT、AST升高,凝血酶原活性降低,肝性脑病;停药后病情继续进展,最终在初始治疗39 d后死亡^[11]。另一项美国的病例报道显示,1例既往肝功能正常的73岁前列腺癌华人男性,在接受阿比特龙治疗约7~8周后出现黄疸、纳食量减少、肝功能指标水平显著升高,被确诊为急性肝衰竭,最终死亡;其肝活检结果显示胆管显著增生,伴有中性粒细胞、少量嗜酸性粒细胞和中重度胆汁淤积,提示为药物性肝炎^[12]。

在本例报道中,尽管肝组织病理学检查是明确病因及诊断的关键,但考虑到患者存在肝硬化,凝血功能严重障碍,实施肝穿刺随时可能出现大出血、休克等致命并发症,风险极高,故治疗期间未行肝组织活检。患者死亡后家属拒绝尸检,因此本例报告无法通过肝组织病理学检查提供进一步证据。诺氏 ADR 评估量表是目前被广泛应用的 ADR 评估量表,由事先设置既定分值的 10 个与 ADR 相关的医学问题构成,主要用于评价和确定药物使用与 ADR 之间的相关性及其紧密程度,分为“确定的”(9~10分)、“很可能的”(5~8分)、“可能的”(1~4分)和“可疑的”(0分)4类^[13]。笔者团队结合本例患者病史,对其使用阿比特龙与发生 ADR 的相关性和紧密程度进行评估,最终得分为 6 分,表明阿比特龙的使用与 ACLF 之间的相关性为“很可能”。

综合上述分析,该病例很可能为阿比特龙导致的 ACLF。

4 结语

本例 ACLF 很可能为阿比特龙罕见且严重的 ADR。考虑到阿比特龙存在诱导肝功能异常的 ADR,临床医师在使用该药时,应注意其诱发 ACLF 的可能性,动态监测患者肝功能变化,特别是对于慢性肝病患者;必要时可根据患者病情予以保肝药物预防性治疗,在保证肿瘤治疗足剂足量完成的同时,避免肝脏进一步损伤,进而避免出现严重的甚至致命性的 ADR。

参考文献

[1] BAJAJ J S, O' LEARY J G, LAI J C, et al. Acute-on-chronic liver failure clinical guidelines[J]. *Am J Gastroenterol*, 2022, 117(2):225-252.

[2] FIZAZI K, FOULON S, CARLES J, et al. Abiraterone plus prednisone added to androgen deprivation therapy and docetaxel in de novo metastatic castration-sensitive prostate cancer(PEACE-1): a multicentre, open-label, randomised, phase 3 study with a 2×2 factorial design[J]. *Lancet*, 2022, 399(10336):1695-1707.

[3] 种玉良,孟勇,夏晓妹.阿比特龙治疗去势抵抗性前列腺

癌疗效和安全性的 Meta 分析[J]. *中国循证医学杂志*, 2022, 22(3):276-283.

- [4] COLOMBA E, MARRET G, BACIARELLO G, et al. Liver tests increase on abiraterone acetate in men with metastatic prostate cancer: natural history, management and outcome[J]. *Eur J Cancer*, 2020, 129:117-122.
- [5] 中华医学会感染病学分会肝衰竭与人工肝学组,中华医学会肝病学会重型肝病与人工肝学组.肝衰竭诊治指南:2018年版[J]. *临床肝胆病杂志*, 2019, 35(1):38-44.
- [6] 中国中西医结合学会.慢加急性肝衰竭中西医结合诊疗专家共识[J]. *临床肝胆病杂志*, 2021, 37(9):2045-2053.
- [7] 杨涛,那扎罗,吴登龙,等.阿比特龙药物代谢在前列腺癌治疗中的意义及研究进展[J]. *中国男科学杂志*, 2021, 35(1):60-63.
- [8] BOUHAJIB M, TAYAB Z. Evaluation of the pharmacokinetics of abiraterone acetate and abiraterone following single-dose administration of abiraterone acetate to healthy subjects[J]. *Clin Drug Investig*, 2019, 39(3):309-317.
- [9] KOROKI Y, IMANAKA K, YASUDA Y, et al. Safety and efficacy of abiraterone acetate plus prednisolone in patients with castration-resistant prostate cancer: a prospective, observational, post-marketing surveillance study[J]. *Jpn J Clin Oncol*, 2021, 51(9):1452-1461.
- [10] 杜鸿,李俊,邱明星.阿比特龙治疗去势抵抗性前列腺癌安全性分析[J]. *实用医院临床杂志*, 2019, 16(3):33-35.
- [11] YUMIBA S, KOMORI K, IWANISHI T, et al. A case of fulminant hepatitis after administration of abiraterone acetate[J]. *Hinyokika Kyo*, 2017, 63(11):479-482.
- [12] SINGH P, SINHA A, LAMA TAMANG T G, et al. Abiraterone-associated fulminant liver failure[J]. *Am J Ther*, 2018, 25(4):e505-e506.
- [13] NARANJO C A, BUSTO U, SELLERS E M, et al. A method for estimating the probability of adverse drug reactions[J]. *Clin Pharmacol Ther*, 1981, 30(2):239-245.

(收稿日期:2022-12-10 修回日期:2023-06-28)

(编辑:胡晓霖)