

# 胃癌药物治疗专家共识<sup>△</sup>

重庆市医学会肿瘤学分会化疗学组,重庆市医药生物技术协会肿瘤罕见病疑难病专委会

中图分类号 R979.1;R735.2 文献标志码 A 文章编号 1001-0408(2025)03-0257-12

DOI 10.6039/j.issn.1001-0408.2025.03.01



**摘要** 目的 指导胃癌(GC)的临床治疗用药,提高患者生存率,改善患者生存质量,为临床医师治疗决策提供参考。方法 由重庆大学附属肿瘤医院肿瘤内科专家组成员采用名义群体法共同讨论确定《胃癌药物治疗专家共识》编写大纲。编写组专家针对大纲涉及内容进行系统检索、分析、归纳及总结,并根据我国现状、临床需求和研究证据初步拟定推荐建议。重庆市医学肿瘤学分会化疗学组及重庆市医药生物技术协会肿瘤罕见病疑难病专委会专家经过多轮会议讨论,对推荐建议进行修订,以投票形式确定最终共识内容和推荐等级。结果与结论 本共识内容包括胃癌的围手术期药物治疗、晚期转移性胃癌一线药物治疗、晚期转移性胃癌二线药物治疗、晚期胃癌三线及三线以上药物治疗、胃癌腹膜转移的药物治疗。本共识的发布为我国医疗机构在胃癌的个体化用药方面提供了规范化管理的建议,对提高胃癌的临床疗效、用药安全具有重要意义。

**关键词** 胃癌;抗肿瘤药物;化疗;免疫治疗;靶向治疗;手术;专家共识

## Expert consensus on drug therapy for gastric cancer

Chemotherapy Group of the Chongqing Medical Oncology Branch, Special Committee on Rare and Difficult Cancers of Chongqing Medicinal Biotech Association

**ABSTRACT** **OBJECTIVE** To guide the clinical medication of gastric cancer, enhance patients' survival rates, improve patients' quality of life, and provide a reference for clinicians in making treatment decisions. **METHODS** The nominal group method was employed, wherein members of the expert group from the Department of Oncology at Chongqing University Cancer Hospital collaboratively discussed and established the outline for the preparation of the *Expert Consensus on Drug Treatment of Gastric Cancer*. The writing team of experts systematically searched, analyzed, and summarized the relevant content outlined, as well as formulated consensus statements based on the current situation in China, clinical needs, and research evidence. After multiple rounds of meetings and discussions, the experts from the Chemotherapy Group of the Chongqing Medical Oncology Branch and the Special Committee on Rare and Difficult Cancers of Chongqing Medical and Biotechnology Association revised the recommendation and ultimately reached the consensus content and recommendation level through voting. **RESULTS & CONCLUSIONS** This consensus encompasses perioperative drug therapy for gastric cancer, first-line drug therapy for advanced metastatic gastric cancer, second-line drug therapy for advanced metastatic gastric cancer, third-line and subsequent drug therapies for advanced gastric cancer, and drug therapy for peritoneal metastasis of gastric cancer. The release of this consensus offers standardized management suggestions for the individualized medication of gastric cancer by medical institutions in China, which is of great significance for enhancing the clinical efficacy and medication safety associated with gastric cancer treatment.

**KEYWORDS** gastric cancer; anti-tumor drug; chemotherapy; immunotherapy; targeted therapy; surgical operation; expert consensus

胃癌(gastric cancer, GC)是全世界发病率较高的肿瘤之一,患者的5年生存率仅约20%<sup>[1]</sup>。我国胃癌的发病

人数和病死人数均居世界首位,分别约占43.9%和48.6%<sup>[2]</sup>。据2019—2021年中国肿瘤生存数据统计,我国胃癌5年标化相对生存率为35.2%<sup>[3]</sup>。靶向、免疫治疗等新型治疗模式的出现,一定程度上改善了患者的预后。但由于胃癌异质性强、生物学行为差、整体预后不良,因此,规范化药物治疗具有十分重要的作用。为提高医务人员对胃癌的规范化用药,为临床医师提供指导性用药参考,进而延长患者生存时间,改善患者生存质

**△基金项目** 吴阶平医学基金会临床研究基金(No.320.6750.2022-18-53);重庆市中青年医学高端人才项目(No.渝卫人[2023]10号);重庆市国家级杰出青年后备人才培养项目(No.渝卫人[2024]31号)

\* 第一作者 王江红:主任医师,硕士。研究方向:消化系统肿瘤。  
E-mail: wjhwin16@163.com

# 通信作者 李咏生:主任医师,博士。研究方向:肿瘤内科学。  
E-mail: lys@cqu.edu.cn

量,经临床专家编写和审定,最终形成《胃癌药物治疗专家共识》(以下简称共识)。

## 1 共识制定方法

本共识由重庆市医学会肿瘤学分会化疗学组和重庆市医药生物技术协会肿瘤罕见病疑难病专委会共同发起,由重庆大学附属肿瘤医院肿瘤内科作为牵头单位,组织重庆市内49家医院的73名临床专家编写和审定。所有参编专家均具有10年以上肿瘤专科工作经历,其中高级职称占比86.3%,博士占比67.8%。

本共识采用名义群体法,由重庆大学附属肿瘤医院肿瘤内科专家组成员共同讨论确定编写大纲。编写组专家针对大纲涉及内容进行系统检索,参考文献通过PubMed、Web of Science、Embase、Cochrane Library、中国知网、万方数据库等数据库及国际会议途径获取,检索时间为建库至2024年5月14日。通过对文献进行分析、归纳及总结,并根据我国现状、临床需求和研究证据初步拟定推荐建议。编写及审定专家采用线上和线下相结合的会议形式经过多轮讨论,对推荐建议进行修订,以投票形式确定最终共识内容和推荐等级。本共识推荐等级分级标准见表1。

表1 共识意见推荐等级及标准

推荐等级	标准
1级	100%的专家的达成推荐共识,推荐等级为强推荐
2级	75%~<100%的专家达成推荐共识,推荐等级为推荐
3级	50%~<75%的专家达成推荐共识,推荐等级为弱推荐
4级	<50%的专家达成推荐共识,推荐等级为不推荐

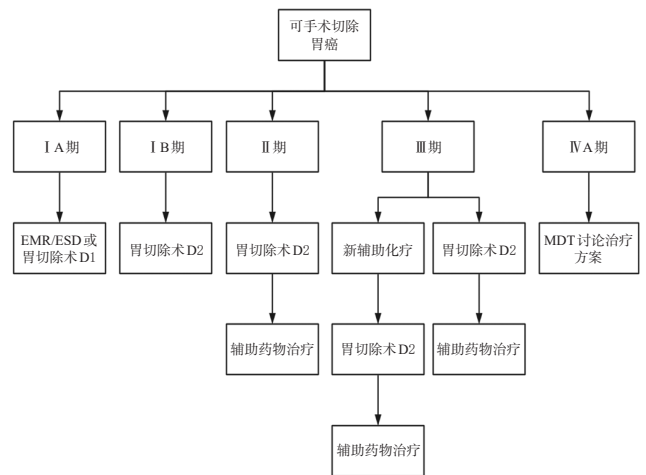
## 2 共识内容

本共识内容包括胃癌的围手术期药物治疗、晚期转移性胃癌一线药物治疗、晚期转移性胃癌二线药物治疗、晚期胃癌三线及三线以上药物治疗、胃癌腹膜转移的药物治等部分组成。本共识中的肿瘤分期参考国际胃癌研究协会第8版TNM分期,共识内容所涉及的胃癌部位不包括胃食管结合部(gastroesophageal junction, GEJ)。胃癌治疗流程图见图1~图4。

### 2.1 围手术期药物治疗

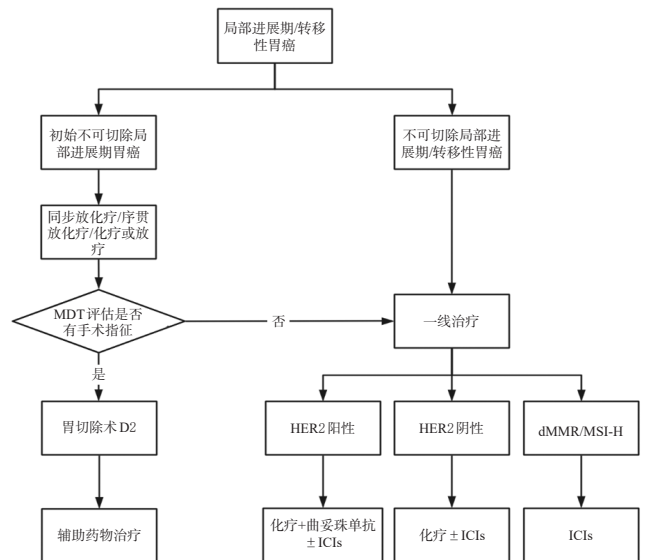
#### 2.1.1 围手术期新辅助药物治疗

胃癌围手术期新辅助药物治疗是为了使肿瘤缩小、降低肿瘤分期、提高胃癌根治率、延长患者生存时间、提高患者的生存质量。韩国的PRODIGY研究是一项Ⅲ期临床研究,纳入了Ⅱ~ⅢC期的胃癌患者,使用多西他赛+奥沙利铂+替吉奥(DOS)作为新辅助化疗对比单药替吉奥(S-1)辅助化疗,结果显示DOS新辅助化疗提升了患者的3年无进展生存(progression-free survival, PFS)率,但其中亚组分析发现Ⅱ期患者获益不显著<sup>[4]</sup>。我国Ⅲ期临床研究RESOLVE纳入cT<sub>4a</sub>N<sub>1</sub>M<sub>0</sub>或cT<sub>4b</sub>N<sub>0</sub>M<sub>0</sub>胃癌患者,结果显示与卡培他滨+奥沙利铂(XELOX)相比,使用新辅助S-1+奥沙利铂(SOX)化疗的患者有更高



EMR:内镜下黏膜切除术;ESD:内镜下黏膜剥离术;胃切除术D1:包括切除胃和大、小网膜(包含贲门左、右,胃大、小弯以及胃右动脉旁的幽门上、幽门下等胃周淋巴结以及胃左动脉旁淋巴结);胃切除术D2:在D1切除的基础上,再清扫肝总动脉,胃十二指肠韧带和脾动脉周围的淋巴结;MDT:多学科团队。

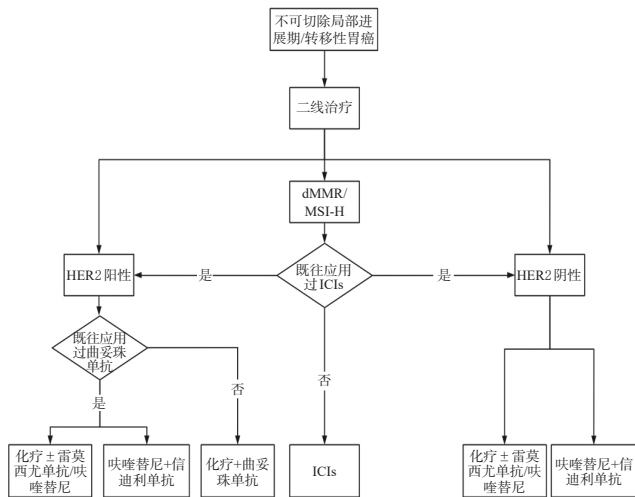
图1 可手术切除胃癌治疗方案



MDT:多学科团队;胃切除术D2:在切除胃和大、小网膜(包含贲门左、右,胃大、小弯以及胃右动脉旁的幽门上、幽门下等胃周淋巴结以及胃左动脉旁淋巴结)的基础上,再清扫肝总动脉,胃十二指肠韧带和脾动脉周围的淋巴结;HER2:人表皮生长因子受体2;dMMR:错配修复缺陷;MSI-H:微卫星高度不稳定;ICIs:免疫检查点抑制剂。

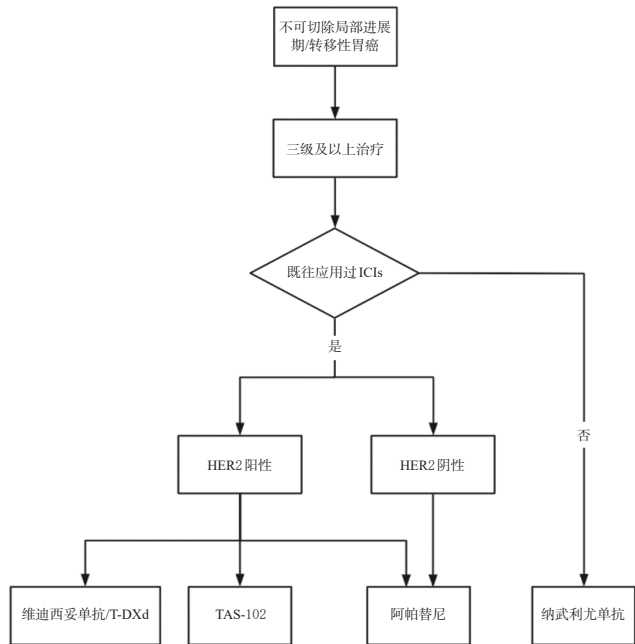
图2 局部进展期/转移性胃癌一线治疗方案

的3年无疾病生存(disease-free survival, DFS)率(62.2% vs. 54.7%,  $P=0.045$ )和5年总生存(overall survival, OS)率(60.0% vs. 52.1%,  $P=0.049$ )<sup>[5]</sup>。MATCH研究对比了DOS和SOX用于新辅助治疗,结果表明DOS方案化疗提高了胃癌患者的主要病理缓解(major pathologic response, MPR)率(25.4% vs. 11.8%,  $P=0.035$ )、R0切除率(78.9% vs. 61.8%,  $P=0.024$ ),但3年PFS率(52.3% vs. 35.0%,  $P=0.065$ )和3年OS率(57.5% vs. 49.2%,  $P=0.114$ )差异无统计学意义<sup>[6]</sup>。FLOT4-AIO研究报道了多



HER2:人表皮生长因子受体2;dMMR:错配修复缺陷;MSI-H:微卫星高度不稳定;ICIs:免疫检查点抑制剂。

图3 不可切除局部进展期/转移性胃癌二线治疗方案



ICIs:免疫检查点抑制剂;HER2:人表皮生长因子受体2;T-DXd:德曲妥珠单抗;TAS-102:曲氟尿苷替匹嘧啶。

图4 不可切除局部进展期/转移性胃癌三线及以上治疗方案

西他赛+奥沙利铂+氟尿嘧啶+亚叶酸钙(FLOT)对比表柔比星+顺铂+氟尿嘧啶(ECF)/希罗达(ECX)用于新辅助治疗,结果表明前者提高了9%的5年OS率,中位生存期(mOS)延长了15个月<sup>[7]</sup>。对于仅有腹腔游离癌细胞学阳性(CY1P0)的患者,一项系统性综述结果显示经新辅助治疗后细胞学转阴的患者OS得到改善(HR=0.64, $P<0.0001$ )。一项Meta分析结果显示腹腔化疗联合手术对比单纯手术,可提高CY1P0患者的5年生存率<sup>[8]</sup>。而对于肉眼可见的腹膜转移患者(P1),化疗很难消灭所有的微转移灶<sup>[9]</sup>。因此,若无明显化疗禁忌,除P1的Ⅲ期患者均应考虑行新辅助化疗。

ICIs联合治疗在新辅助治疗中显现出一定的应用前景。KEYNOTE-585研究对比了帕博利珠单抗联合化疗与安慰剂联合化疗,结果显示ICIs联合化疗显著地提高了患者的病理完全缓解(pathological complete remission, pCR)率( $P<0.05$ ),也可改善患者的无事件生存期(event-free survival, EFS),但差异无统计学意义<sup>[10]</sup>。MATTERHORN研究证实与安慰剂相比,度伐利尤单抗联合FLOT方案新辅助治疗可显著改善患者的pCR率(19% vs. 7%, $P<0.00001$ ),且提高了达到pT0期和pN0期的患者比例,但目前EFS数据尚未公布<sup>[11]</sup>。DRAGON IV/AHEAD-G208研究显示,阿帕替尼、卡瑞利珠单抗联合SOX化疗较单纯化疗组pCR率显著得到了提升(18.3% vs. 5.0%, $P<0.0001$ ),且在所有亚组中均有获益<sup>[12]</sup>。

此外,对于dMMR/MSI-H的局部进展期可切除胃癌患者,GERCOR NEONIPIGA研究使用纳武利尤单抗联合伊匹木单抗作为新辅助治疗方案,pCR率达到58.6%<sup>[13]</sup>。INFINITY研究中,MSI-H的可切除胃癌患者使用曲美木单抗联合度伐利尤单抗作为新辅助治疗方案,pCR率为60%、MPR率为80%<sup>[14]</sup>。DANTE研究纳入了可手术的胃癌患者,使用阿替利珠单抗联合FLOT化疗作为新辅助治疗方案,MSI-H亚组患者的pCR率为63%<sup>[15]</sup>。因此,对于dMMR/MSI-H的可切除胃癌患者,目前多个I~II期研究结果初步显示了免疫治疗作为新辅助治疗的有效性。

**共识意见1(专家推荐率:93.2%;推荐等级:2级):**无手术禁忌的Ⅱ期胃癌患者建议直接手术,不推荐进行新辅助治疗;Ⅲ期患者(P1除外)应考虑行新辅助化疗,方案可选择DOS、SOX、FLOT、XELOX、氟尿嘧啶+亚叶酸钙+奥沙利铂(FOLFOX),也可考虑参加免疫联合新辅助治疗的临床研究;对于CY1P0的腹膜转移患者可考虑联合腹腔灌注化疗;对于dMMR/MSI-H可切除的局部进展期胃癌患者,新辅助治疗推荐免疫联合治疗。

### 2.1.2 围手术期术后辅助药物治疗

胃癌围手术期术后辅助治疗的目的是通过消灭残留癌细胞来降低术后复发率、延长患者的生存时间。2006年,ACTS-GC试验证实胃癌D2根治术后Ⅱ期或Ⅲ期患者S-1单药辅助化疗3年OS率为80.1%,而未行术后辅助化疗的3年OS率仅为70.1%,使S-1单药在日本成为胃癌辅助化疗的标准方案<sup>[16]</sup>。2012年,韩国CLASSIC试验结果显示,XELOX方案术后辅助化疗6个月可延长Ⅱ/Ⅲ期胃癌患者的无复发生存期(recurrence-free survival, RFS)<sup>[17]</sup>。我国的Ⅲ期RESOLVE研究显示,对于cT<sub>4b</sub>N<sub>+</sub>M<sub>0</sub>或者cT<sub>4b</sub>N<sub>any</sub>M<sub>0</sub>胃癌患者,D2根治术后接受8个周期XELOX或SOX辅助化疗患者的3年DFS率分别为51.1%和56.5%,但两组患

者差异无统计学意义,其5年OS率及DFS率差异也无统计学意义<sup>[5]</sup>。

JACCRO GC-07研究是一项对比Ⅲ期胃癌患者R0切除术后给予S-1单药治疗1年和S-1+多西他赛治疗的Ⅲ期临床试验。其结果表明,术后给予S-1口服1年+多西他赛治疗7个周期可改善患者的3年RFS率(65.9% vs. 49.5%,  $P < 0.001$ )<sup>[18]</sup>。因此,推荐S-1+多西他赛双药方案作为Ⅲ期胃癌患者术后辅助化疗方案之一,S-1单药方案可作为某些患者希望避免发生多西他赛相关不良事件(例如脱发)的推荐方案。Ⅲ期试验ARTIST2的结果显示,对于D2根治术后pⅡ/Ⅲ期胃癌患者,与S-1单药持续1年比较,术后辅助化疗使用SOX方案6个月可显著延长患者的DFS( $HR = 0.692, P = 0.042$ )<sup>[19]</sup>。因此,对于pⅡ/Ⅲ期胃癌患者根治术后推荐使用包含S-1单药或联合方案进行辅助化疗,对pⅢ期患者优先推荐S-1联合方案治疗。

ATTRACTION-5研究证实胃癌D2根治术或更广泛的淋巴结清扫后的Ⅲ期胃癌患者行辅助纳武利尤单抗+化疗与安慰剂+化疗的3年RFS率分别为68.4%和65.3%,无复发生存的风险比为0.90( $P = 0.44$ );但在亚组分析中细胞程序性死亡-配体1(programmed cell death ligand 1, PD-L1)肿瘤细胞阳性比例分数(tumor proportion score, TPS)  $\geq 1\%$ 的患者能够在纳武利尤单抗+化疗中显著获益( $HR = 0.33$ )<sup>[20]</sup>。因此,对于PD-L1表达阳性的患者,PD-1单抗联合治疗对降低复发风险具有重要临床意义。

**专家共识2(专家推荐率:94.5%;推荐等级:2级):**辅助化疗适用于胃癌D2根治术后病理分期为Ⅱ期及Ⅲ~ⅣA期的患者;Ⅱ期患者推荐S-1单药辅助化疗,或两药联合方案辅助化疗;Ⅲ~ⅣA期胃癌患者推荐SOX、S-1+多西他赛、氟尿嘧啶类药物+铂类等两药联合方案;两药联合治疗推荐时限为6个月,单药化疗推荐时限为1年;对于PD-L1表达阳性的Ⅲ期患者,术后可考虑免疫联合化疗。

### 2.1.3 新辅助+辅助药物治疗

新近研究表明,与单纯新辅助或者辅助治疗相比,新辅助治疗+辅助治疗胃癌能提高手术R0切除率,改善术后生存时间,且不增加安全方面的风险。RESOLVE研究旨在比较D2根治术后使用XELOX或SOX方案与围手术期使用SOX方案的疗效和安全性<sup>[5]</sup>。该研究2023年公布的5年随访结果显示,对于 $cT_{4a}N_0M_0$ 或 $T_{4b}N_0M_0$ 局部进展期胃癌患者,与XELOX方案辅助治疗相比,围手术期的新辅助+辅助治疗方案(3个周期SOX新辅助化疗+5个周期SOX方案辅助化疗+3个周期S-1单药维持治疗)可改善患者5年OS率(60.0% vs. 52.1%,  $P = 0.049$ ),显著降低21%的死亡风险。基于此,围手术

期SOX方案序贯S-1单药维持治疗可作为局部进展期胃癌患者的新选择。另外,同期报道的PRODIGY研究显示,对于 $cT_{2-3}N_0M_0$ 或 $T_4N_{0-1}M_0$ 的局部进展期胃癌,与S-1单药辅助化疗相比,术前3个周期DOS新辅助化疗加上术后8个周期S-1单药可将PFS提高29%,5年PFS率分别为60.6%和56%,8年PFS率分别为55.8%和43.2%<sup>[4]</sup>。

**专家共识3(专家推荐率:86.3%;推荐等级:2级):**对于 $cT_{4a}N_0M_0$ 或 $T_{4b}N_0M_0$ 局部进展期胃癌患者,可推荐围手术期SOX方案序贯S-1单药维持治疗;对于 $cT_{2-3}N_0M_0$ 或 $T_4N_{0-1}M_0$ 的局部进展期胃癌患者,可推荐术前3个周期DOS方案新辅助化疗加术后8个周期S-1单药化疗。

### 2.2 晚期转移性胃癌一线药物治疗

晚期转移性胃癌的一线治疗,需根据患者的HER2、MMR/MSI状态、PD-L1、紧密连接蛋白18.2(Claudin18.2, CLDN18.2)等表达情况选择相应的全身药物治疗;根据病情可选择联合姑息性手术、放疗、介入等局部或者营养治疗等来获得更好的生存期和生存质量。

#### 2.2.1 HER2阳性患者

HER2阳性指免疫组织化学(immunohistochemistry, IHC) 3+或者IHC 2+且免疫荧光原位杂交检测HER2扩增阳性。KEYNOTE-811研究结果提示,对于PD-L1联合阳性分数(combined positive score, CPS)  $\geq 1$ (以下简称PD-L1 CPS)的HER2阳性胃癌患者,帕博利珠单抗+曲妥珠单抗+化疗[奥沙利铂/顺铂+5-氟尿嘧啶(5-fluorouracil, 5-FU)/卡培他滨]的疗效优于曲妥珠单抗+化疗,能延长mPFS(10.9个月 vs. 7.3个月,  $HR = 0.71$ )和mOS(20.0个月 vs. 15.7个月,  $HR = 0.81$ );而对于PD-L1 CPS  $< 1$ 的患者,该方案则无获益<sup>[21]</sup>。ToGA研究结果显示,对初治HER2阳性的晚期转移性胃腺癌患者,曲妥珠单抗+5-FU/卡培他滨+顺铂较单纯化疗显著增加了生存获益(mOS: 13.8个月 vs. 11.1个月,  $P = 0.00046$ )<sup>[22]</sup>。EVIDENCE研究提示,对于HER2阳性转移性胃癌患者,曲妥珠单抗联合化疗方案[XELOX、顺铂+氟尿嘧啶(PF)、顺铂+卡培他滨、多西他赛/紫杉醇+铂类+氟尿嘧啶类]中,曲妥珠单抗与XELOX方案的联合应用疗效最佳,mOS达34.6个月<sup>[23]</sup>。

**专家共识4(专家推荐率:91.8%;推荐等级:2级):**HER2阳性的晚期胃癌的一线治疗,PD-L1 CPS  $\geq 1$ 时,推荐帕博利珠单抗+曲妥珠单抗+奥沙利铂/顺铂+5-FU/卡培他滨方案;PD-L1 CPS  $< 1$ 时,推荐曲妥珠单抗+奥沙利铂/顺铂+5-FU/卡培他滨方案。

#### 2.2.2 HER2阴性患者

(1) 对于PD-L1 CPS  $\geq 5$ 或肿瘤区域阳性(tumor area positivity, TAP)评分  $\geq 5\%$ 的患者,GEMSTONE-303、CheckMate-649、ORIENT-16等多项临床研究结果

证实给予化疗联合免疫治疗,可以提高患者的mPFS和mOS。2023年欧洲肿瘤内科学会(European Society for Medical Oncology, ESMO)公布的GEMSTONE-303研究结果提示,舒格利单抗+XELOX可显著改善患者的mPFS(7.62个月 vs. 6.08个月,  $P < 0.0001$ )和mOS(15.64个月 vs. 12.65个月,  $P = 0.0060$ ),且PD-L1 CPS评分越高的患者获益越明显。CheckMate-649研究结果显示,在PD-L1 CPS  $\geq 5$ 的亚组分析中,FOLFOX/XELOX方案联合纳武利尤单抗较单纯化疗延长了患者的mPFS(7.7个月 vs. 6.05个月,  $P < 0.0001$ )和mOS(14.4个月 vs. 11.1个月,  $P < 0.0001$ )<sup>[24]</sup>。ORIENT-16研究表明,对于PD-L1 CPS  $\geq 5$ 的患者,XELOX+信迪利单抗对比单纯化疗显著延长了其mPFS(7.7个月 vs. 5.8个月,  $P = 0.0002$ )和mOS(18.4个月 vs. 12.9个月,  $P = 0.0023$ ),将客观缓解率(objective response rate, ORR)从48.4%提高至58.2%;对于PD-L1 CPS  $\geq 10$ 的患者,也可选择XELOX/PF联合帕博利珠单抗治疗<sup>[25]</sup>。KEYNOTE-859研究结果显示,XELOX/PF联合帕博利珠单抗组的mOS比化疗联合安慰剂组更长(12.9个月 vs. 11.5个月,  $P < 0.0001$ ),其中PD-L1 CPS  $\geq 10$ 的患者OS获益更为显著(15.7个月 vs. 11.8个月,  $P < 0.0001$ )<sup>[26]</sup>。RATIONALE-305研究结果显示,替雷利珠单抗+XELOX/PF对比单纯化疗显著延长了PD-L1 TAP评分  $\geq 5\%$ 的患者的mPFS(7.2个月 vs. 5.9个月,  $P < 0.001$ )和mOS(17.2个月 vs. 12.6个月,  $P = 0.006$ ),且在亚组中使用替雷利珠单抗联合化疗均能获益<sup>[27]</sup>。

(2)PD-L1 CPS  $< 5$ 或不能检出的患者,免疫联合化疗未显示出治疗优势。CheckMate-649研究结果显示,PD-L1 CPS  $< 5$ 的亚组中,纳武利尤单抗联合化疗对比单纯化疗没有为患者带来生存获益(mOS: HR = 0.950, mPFS: HR = 0.95)<sup>[24]</sup>。ORIENT-16研究结果显示,在PD-L1 CPS  $< 5$ 的亚组中,信迪利单抗联合化疗组的mOS为11.7个月,而单纯化疗组为12.0个月<sup>[25]</sup>。因此,针对PD-L1 CPS  $< 5$ 或不能检出的患者,建议选择以化疗为主的治疗方案。一线化疗方案通常选择奥沙利铂/顺铂+5-FU或者紫杉醇+5-FU;多西他赛+顺铂+5-FU(DCF/mDCF)三药联合方案只适合于体能状况好且肿瘤负荷较大的患者;体能状况较差的患者可选择氟尿嘧啶或紫杉醇类单药方案<sup>[28]</sup>。GO2研究结果显示,减量的XELOX方案疗效不劣于标准剂量组,且不良反应发生率较低,为70岁以上老年体弱的胃癌患者提供了减量化疗的依据<sup>[29]</sup>。

(3)对于CLDN18.2阳性且HER2阴性的患者,SPOTLIGHT研究显示,佐妥昔单抗联合氟尿嘧啶+亚叶酸钙+奥沙利铂(mFOLFOX6)与单纯化疗相比能为患者

带来生存获益(mPFS: 10.61个月 vs. 8.67个月,  $P = 0.0066$ ; mOS: 18.23个月 vs. 15.54个月,  $P = 0.0053$ )<sup>[30]</sup>。GLOW研究<sup>[31]</sup>结果显示,佐妥昔单抗联合XELOX组的mPFS及mOS显著高于单纯化疗组(mPFS: 8.21个月 vs. 6.80个月,  $P = 0.0007$ ; mOS: 14.39个月 vs. 12.16个月,  $P = 0.0118$ )<sup>[31]</sup>。但佐妥昔单抗在我国暂未获批上市,且CLDN18.2表达通过免疫组化检测,目前尚无统一的阳性判读标准,故推荐CLDN18.2阳性且HER2阴性的患者可参加相关临床研究治疗。

**专家共识5(专家推荐率:100%;推荐等级:1级):**  
**HER2阴性晚期胃癌的一线治疗,PD-L1 CPS  $\geq 5$ 或TAP评分  $\geq 5\%$ 时,推荐XELOX或PF方案化疗联合ICIs; PD-L1 CPS  $< 5$ 、TAP评分  $< 5\%$ 或不能检出的患者,推荐以化疗为主的治疗方案。**

### 2.2.3 dMMR/MSI-H患者

dMMR/MSI-H胃癌约占晚期胃癌的6%<sup>[32]</sup>。KEYNOTE-062 III期研究结果显示,在MSI-H/PD-L1 CPS  $\geq 1$ 胃癌亚组的50例患者中,接受帕博利珠单抗组mOS未达到,而化疗组mOS为8.5个月,提示免疫单药疗效优于单纯化疗,长期生存获益明显<sup>[33]</sup>。CheckMate-649 III期研究结果提示,在MSI-H亚组中,纳武利尤单抗联合化疗对比单纯化疗可改善患者的mOS(38.7个月 vs. 12.3个月, HR = 0.34)<sup>[24]</sup>。NO LIMIT研究为一项II期研究,评价了纳武利尤单抗联合低剂量伊匹木单抗作为MSI-H晚期胃腺癌或GEJ腺癌一线治疗的疗效,纳入了29例患者,ORR为62.1%,疾病控制率(disease control rate, DCR)达到79.3%,mPFS为13.8个月,mOS未达到<sup>[34]</sup>。

**专家共识6(专家推荐率:84.9%;推荐等级:2级):**  
**对于dMMR/MSI-H晚期胃癌患者,推荐帕博利珠单抗单药或纳武利尤单抗联合化疗/伊匹木单抗治疗。**

### 2.3 晚期转移性胃癌二线药物治疗

德国肿瘤内科学会开展的一项III期临床试验评估了伊立替康作为晚期胃癌患者二线治疗方案的疗效<sup>[35]</sup>。该研究结果表明,与最佳对症支持治疗相比,伊立替康延长了患者mOS(4.0个月 vs. 2.4个月,  $P = 0.012$ )。此外,COUGAR-02研究证实了多西他赛在延长晚期胃癌患者二线治疗后的mOS方面的优越性(5.2个月 vs. 3.6个月,  $P = 0.01$ )<sup>[36]</sup>。在WJOG4007G的III期研究中,紫杉类药物与伊立替康在晚期胃癌二线治疗的疗效对比中显示出相当的疗效(mPFS: 3.6个月 vs. 2.3个月,  $P = 0.33$ ; mOS: 9.5个月 vs. 8.4个月,  $P = 0.38$ )<sup>[37]</sup>。BIRIP研究是一项III期临床试验,旨在评估伊立替康联合顺铂与伊立替康单药治疗在一线治疗失败后的晚期胃癌患者中的疗效<sup>[38]</sup>。该研究结果显示,联合治疗方案在提高患

者的mPFS方面优于单药治疗(3.8个月 vs. 2.8个月,  $P=0.0398$ ),然而,mOS在两组间的差异无统计学意义(10.7个月 vs. 10.1个月,  $P=0.9823$ )。

在REGARD III期临床试验中,研究者对雷莫西尤单抗作为晚期胃腺癌或GEJ腺癌患者的二线治疗方案进行了评估。结果显示,与安慰剂相比,雷莫西尤单抗能显著延长患者的mOS(5.2个月 vs. 3.8个月,  $P=0.0473$ )<sup>[39]</sup>。RAINBOW研究是一项全球多中心的III期研究,探讨了雷莫西尤单抗与紫杉醇联合治疗方案在治疗对铂类和氟尿嘧啶类药物一线治疗无效的转移性或局部晚期胃腺癌及GEJ腺癌患者中的疗效<sup>[40]</sup>。该研究结果显示,与单独使用紫杉醇相比,雷莫西尤单抗的加入显著提升了患者的mPFS(4.4个月 vs. 2.9个月,  $P<0.0001$ )和mOS(9.63个月 vs. 7.36个月,  $P=0.0169$ )。同时,RAINBOW-Asia III期研究中90%的患者来自我国,结果显示雷莫西尤单抗联合紫杉醇较紫杉醇单药显著延长患者的mPFS<sup>[41]</sup>。该项研究的结果与RAINBOW研究相一致,显示出显著的生存获益和良好的耐受性。

FRUTIGA III期研究旨在评价呋喹替尼联合紫杉醇对比安慰剂联合紫杉醇在接受含氟尿嘧啶或铂类一线化疗后失败的晚期胃腺癌或GEJ腺癌患者中的疗效以及患者的安全性<sup>[42]</sup>。结果显示呋喹替尼联合紫杉醇显著提高了患者的mPFS(5.55个月 vs. 2.73个月,  $P<0.0001$ )和mOS(9.56个月 vs. 7.85个月,  $P=0.0233$ )。

NCT03903705是一项旨在评估呋喹替尼与信迪利单抗联合疗法在初治或经治的晚期胃腺癌及GEJ腺癌患者中疗效的临床研究<sup>[43]</sup>。该研究结果显示,该联合疗法的ORR达到了72.2%、DCR达到了100%,中位缓解持续时间(median duration of response, mDoR)为10.3个月、mPFS为11.0个月。

对于HER2阳性的晚期胃癌患者的二线治疗,JFMC45-1102 II期临床试验结果显示,在既往治疗失败且未曾接受过曲妥珠单抗治疗的患者群体中,曲妥珠单抗与紫杉醇联合疗法的mOS达到了17.1个月,而mPFS为5.1个月,ORR为37%<sup>[44]</sup>。DESTINY-Gastric02 II期研究评价了德曲妥珠单抗(trastuzumab deruxtecan)治疗HER2阳性且经一线含曲妥珠单抗方案治疗失败的胃癌患者的疗效,结果显示该治疗方案的ORR为41.8%,mPFS为5.6个月<sup>[45]</sup>。

一项II期前瞻性、多中心临床试验对恩沃利单抗在标准治疗方案无效的dMMR/MSI-H晚期实体瘤患者中的疗效进行了评估,共纳入18例二线及以上胃癌患者,结果显示ORR为55.6%,12个月的OS率为83.3%<sup>[46]</sup>。RATIONALE 209研究纳入了74例标准治疗失败的MSI-H/dMMR晚期恶性肿瘤患者,结果显示接受替雷利珠单抗治疗的患者群体ORR达到34.9%,其中8例胃癌

患者有1例达到完全缓解(complete remission, CR)和4例达到部分缓解(partial remission, PR)<sup>[47]</sup>。另一项前瞻性临床研究则纳入了68例对标准治疗无效的MSI-H/dMMR晚期恶性肿瘤患者予以斯鲁利单抗治疗,结果显示ORR为39.7%,12个月的DoR率达到了92.1%、OS率达到了74.5%<sup>[48]</sup>;其中3例接受过二线治疗的胃癌受试者中位随访时间为7.16个月,1例达到PR。

**专家共识7(专家推荐率:87.7%;推荐等级:2级):**  
**晚期胃癌患者二线治疗,推荐紫杉醇联合雷莫西尤单抗/呋喹替尼,亦可选择呋喹替尼联合信迪利单抗或紫杉醇/伊立替康单药治疗;对于HER2阳性的晚期胃癌患者,如之前未接受过曲妥珠单抗治疗,可考虑曲妥珠单抗与紫杉醇的联合疗法;经一线含曲妥珠单抗方案治疗失败的胃癌患者可考虑德曲妥珠单抗治疗。对于dMMR/MSI-H的晚期胃癌患者,如既往未接受过PD-1或PD-L1抑制剂治疗,可推荐使用恩沃利单抗、替雷利珠单抗或斯鲁利单抗。**

#### 2.4 晚期胃癌三线及三线以上药物治疗

晚期胃癌进展迅速、预后差,三线治疗选择有限,后线治疗以靶向治疗、免疫治疗、单药化疗或者最佳支持治疗为主。

一项II期研究C008纳入125例二线及以上标准治疗失败的HER2 IHC 2+/3+晚期胃癌患者,研究结果提示维迪西妥单抗组的ORR为24.8%,中位OS达到7.9个月<sup>[49]</sup>。另一项III期临床研究显示甲磺酸阿帕替尼较安慰剂组在三线治疗中显著延长了晚期胃癌患者的mPFS(2.6个月 vs. 1.8个月,  $P<0.001$ )及mOS(6.5个月 vs. 4.7个月,  $P=0.015$ )<sup>[50]</sup>。DESTINY-Gastric01是一项研究德曲妥珠单抗用于经二线及以上治疗失败的HER2阳性晚期胃癌或GEJ腺癌患者的II期试验,共纳入187例患者,主要为韩国和日本人群,结果显示德曲妥珠单抗组较化疗组的ORR(51.3% vs. 14.3%,  $P<0.0001$ )和mPFS(5.6个月 vs. 3.5个月,  $P=0.0003$ )显著提升<sup>[51]</sup>。该项研究结果初次验证了德曲妥珠单抗在晚期胃癌后线治疗中获益。另一项在我国开展的单臂II期临床试验DESTINY-Gastric06评价了德曲妥珠单抗在既往二线治疗进展的HER2阳性局部晚期或转移性胃癌或GEJ腺癌的安全性和疗效,结果显示HER2阳性胃癌或GEJ腺癌患者的mDoR、mPFS和mOS分别为7.9个月、5.7个月和10.2个月,提示德曲妥珠单抗在我国人群中同样可以延长晚期胃癌患者的生存时间,且安全性良好<sup>[52]</sup>。最新的一项I期研究共纳入113例经二线及以上治疗失败的CLDN18.2阳性晚期胃或GEJ癌患者,结果显示抗体药物偶联物(antibody-drug conjugate, ADC)药物CMG901治疗后总体ORR为33%,DCR为70%,同时安全性可耐受<sup>[53]</sup>。

在胃癌三线治疗中,免疫检查点抑制剂的应用也有前瞻性研究结果支持,其中,ATTRACTION-2研究结果显示,相较于安慰剂,纳武利尤单抗能延长胃癌患者的mOS(5.26个月 vs. 4.14个月, $P<0.0001$ )<sup>[64]</sup>。

TAGS III期研究评价了曲氟尿苷替匹嘧啶(trifluridine and tipiracil hydrochloride, TAS-102)用于经治二线及以上治疗失败的复发或转移性胃癌和GEJ腺癌的疗效,研究结果显示,TAS-102相较安慰剂延长了患者的mOS(5.7个月 vs. 3.6个月, $P=0.0003$ )和mPFS(2.0个月 vs. 1.7个月, $P<0.0001$ )<sup>[65]</sup>。

**专家共识8(专家推荐率:83.6%;推荐等级:2级):**晚期胃癌三线治疗根据患者体能状况评分和既往用药来综合确定,靶向治疗可选择阿帕替尼,HER2阳性患者也可选择维迪西妥单抗、德曲妥珠单抗;既往未经免疫治疗的患者推荐纳武利尤单抗单药治疗;化疗可选择TAS-102。

### 2.5 胃癌腹膜转移的药物治疗

胃癌腹膜转移目前的标准治疗方案是全身化疗<sup>[66]</sup>。研究已证实采用全身化疗效果明显优于最佳支持疗法,且氟尿嘧啶类联合铂类的两药化疗方案比单药化疗效果更为显著,副作用也小于三药治疗方案<sup>[67]</sup>。III期随机对照SPIRITS研究亚组分析显示,一线使用替吉奥联合顺铂方案(SP)与替吉奥单药相比,显著延长了晚期胃癌患者mOS(13.0个月 vs. 11.0个月, $P=0.04$ );亚组结果显示,SP方案对腹膜转移的患者疗效更好(HR=0.52, $P=0.02$ )<sup>[68]</sup>。一项III期G-SOX临床试验对SOX方案和SP方案的疗效及安全性进行了对比探究,分组研究结果表明对于有腹膜转移的患者,SOX治疗方案表现出更佳的疗效( $P=0.032$ ),同时也显示出较高的安全性<sup>[69]</sup>。RATIONALE-305研究显示,替雷利珠单抗联合化疗显著延长了PD-L1阳性(TAP评分 $\geq 5\%$ )局部晚期不可切除或转移性胃癌患者的mOS(17.2个月 vs. 12.6个月,HR=0.74, $P=0.006$ );亚组分析显示对于腹膜转移的患者,替雷利珠单抗联合化疗组的总生存期均优于单纯化疗组(HR=0.80)<sup>[27]</sup>。这为晚期胃癌腹膜转移患者的全身治疗提供了新的选择。

腹腔化疗是治疗胃癌腹膜转移的关键策略,包括术前腹腔化疗(intraperitoneal chemotherapy, IPC)以及术中广泛腹腔灌洗(extensive intraoperative peritoneal lavage, EIPL)。一项Meta分析表明,手术联合IPC治疗较单纯手术可有效提高5年生存率(RR=3.10)、降低复发风险(OR=0.45),而在IPC联合EIPL治疗方案中,获益进一步增加(RR=6.19, OR=0.13)<sup>[60]</sup>。日本PHOENIX-GC研究比较了胃癌腹膜转移患者的一线治疗,该研究分为

SP全身化疗组和替吉奥+紫杉醇全身化疗联合紫杉醇腹腔灌注(IP)组,结果IP组未能显示总体人群的生存获益(mOS:17.7个月 vs. 15.2个月, $P=0.08$ );但是将腹水因素进行校正后发现,IP组生存获益显著(mOS:17.7个月 vs. 14.3个月, $P=0.022$ ),且IP组的腹腔游离癌细胞(free cancer cell, FCC)转阴的比例明显高于SP组(76% vs. 33%)<sup>[61]</sup>。紫杉醇分子量大,属于脂溶性药品,通过淋巴系统吸收较为缓慢,治疗后腹腔不易出现粘连,因此该药可实现多次腹腔内给药,是较理想的腹腔内化疗药物。目前国内外众多的研究结果也证实,5-FU、顺铂、紫杉醇、多西他赛以及奥沙利铂对于胃癌恶性腹腔积液有一定疗效<sup>[62-66]</sup>。腹腔灌注化疗可以联合应用贝伐珠单抗<sup>[67]</sup>和溶瘤病毒<sup>[68-69]</sup>、铜绿假单胞菌、红色诺卡氏菌细胞壁骨架<sup>[70]</sup>等生物制剂增加疗效。综上,推荐腹腔灌注治疗作为全身系统化疗的补充治疗方案,对合并有症状的腹水,可考虑腹水引流和腹腔灌注化疗。

**专家共识9(专家推荐率:76.7%;推荐等级:2级):**对于体能状况良好的胃癌腹膜转移患者,可选择联合化疗方案;对体能状况评分较差的患者予以单药化疗。腹腔灌注化疗可作为全身系统化疗的补充治疗方案,腹腔化疗常用的药物包括紫杉醇、多西他赛、顺铂和奥沙利铂等。

### 3 结语

在肿瘤精准诊疗时代,胃癌的药物治疗即化疗、免疫治疗、靶向治疗等具有重要的地位及作用。然而,临床上常用药物的疗效有限,远未满足治疗需求。因此,未来需要探索创新药物,优化药物使用模式,同时结合其他治疗方式如放疗、介入、灌注、中医中药等,以提高患者的疗效。

胃癌作为全身性疾病,病因及机制复杂、异质性强,不同病理类型、不同分期的胃癌治疗原则也不一样,因此全程管理至关重要,在每一个治疗节点都需要多学科团队(multidisciplinary team, MDT)共同参与指导临床用药。随着基础与临床转化研究的发展,胃癌新型药物治疗领域,特别是针对新型靶点的药物的临床研究正在进行,如针对HER2靶点的ADC药物率先带来突破,其次,CLDN18.2 ADC药物的初步探索带来有希望的临床获益,而靶向人滋养层细胞表面抗原2(trophoblast cell surface antigen 2, TROP2)、表皮生长因子受体(epidermal growth factor receptor, EGFR)、人表皮生长因子受体3(human epidermal growth factor receptor 3, HER3)等分子的ADC药物也在胃癌领域积极探索中,未来可期。参与上述相关临床研究有可能使患者获得新型的治疗方法,为患者带来新的希望。

## 《胃癌药物治疗专家共识》参编作者

重庆市医药生物技术协会肿瘤罕见病疑难病专委会和重庆市医学会肿瘤学分会化疗学组参与本共识讨论的委员名单(按姓氏汉语拼音字母排序):

白 洲(重庆市彭水县人民医院肿瘤血液科)  
陈芳琳(陆军军医大学附属第二医院肿瘤科)  
陈英华(重庆市急救医疗中心肿瘤血液科)  
邓 怡(重庆医科大学附属永川医院肿瘤科)  
何仁强(重庆市垫江县人民医院肿瘤科)  
何灼科(重庆市江津区第二人民医院肿瘤科)  
胡晓鸣(重庆市南岸区人民医院肿瘤科)  
黄海于(重庆市丰都县人民医院肿瘤血液科)  
黄露迷(重庆大学附属肿瘤医院肿瘤内科)  
黄玉胜(重庆医科大学附属第二医院肿瘤科)  
蒋明东(重庆市酉阳土家族苗族自治县人民医院肿瘤血液科)  
金 丰(重庆市黔江民族医院肿瘤科)  
金福军(重庆市东南医院肿瘤科)  
赖宗浪(重庆市中医院肿瘤科)  
兰翠茹(重庆市江津区第二人民医院肿瘤科)  
兰齐州(重庆市第十三人民医院肿瘤科)  
李爱华(重庆市綦江区中医院肿瘤科)  
李 冲(重庆医科大学附属大足医院肿瘤科)  
李 妮(重庆市九龙坡区人民医院肿瘤科)  
李晓英(重庆市渝北区人民医院肿瘤血液科)  
李 艳(重庆大学附属肿瘤医院肿瘤内科)  
李咏生(重庆大学附属肿瘤医院肿瘤内科)  
梁承树(重庆市巫溪县人民医院肿瘤科)  
梁 伟(重庆医科大学附属第三医院肿瘤科)  
梁 赟(重庆市丰都县人民医院肿瘤血液科)  
刘恩强(重庆市黔江中心医院肿瘤科)  
刘 清(重庆市永川区人民医院肿瘤科)  
刘显章(重庆市璧山区中医院肿瘤科)  
龙建林(重庆大学附属肿瘤医院肿瘤内科)  
罗 阔(重庆海吉亚医院肿瘤科)  
骆明莲(重庆三峡医药高等专科学校附属人民医院肿瘤科)  
毛天桃(重庆市巫溪县人民医院肿瘤科)  
孟於华(重庆市城口县人民医院内科)  
倪燕侠(重庆市巴南区第二人民医院肿瘤科)  
彭世勇(重庆市双桥经济技术开发区人民医院内一科)  
冉广汉(重庆市石柱土家族自治县人民医院肿瘤科)  
任必勇(重庆大学附属三峡医院肿瘤科)  
任洪波(重庆市巴南区第二人民医院肿瘤科)  
单锦露(陆军特色医学中心肿瘤科)  
谭光根(重庆市第五人民医院肿瘤血液科)

谭香武(重庆市巫山县人民医院肿瘤血液科)  
陶苗苗(重庆大学附属涪陵医院肿瘤血液科)  
涂晓斌(重庆市武隆区人民医院肿瘤血液科)  
王春光(重庆医科大学附属永川医院肿瘤科)  
王恩文(重庆大学附属肿瘤医院肿瘤内科)  
王方文(重庆海吉亚医院肿瘤科)  
王冠梁(重庆市合川区人民医院肿瘤放疗中心)  
王怀碧(重庆市中医院肿瘤科)  
王 婷(重庆大学附属肿瘤医院肿瘤内科)  
王懿铭(重庆大学附属肿瘤医院肿瘤内科)  
王永兵(重庆市梁平区人民医院肿瘤科)  
吴春蓉(重庆大学附属江津医院肿瘤科)  
吴秀丽(重庆市第九人民医院急诊科)  
伍定永(重庆松山医院肿瘤科)  
伍俞霓(重庆市人民医院肿瘤科)  
向德兵(重庆大学附属江津医院肿瘤科)  
肖志季(重庆市南川区人民医院肿瘤血液科)  
谢启超(重庆医科大学附属第三医院肿瘤科)  
许文婧(重庆市中医院肿瘤科)  
颜桂芳(重庆莱佛士医院肿瘤科)  
杨 建(重庆市秀山县人民医院肿瘤内科)  
余河江(重庆市云阳县人民医院肿瘤科)  
余 娴(重庆医科大学附属第二医院肿瘤科)  
张德勇(重庆医科大学附属永川医院全科医学科)  
张厚云(重庆市彭水县人民医院肿瘤血液科)  
张 莉(重庆市云阳县人民医院肿瘤科)  
张艳玲(陆军军医大学附属第一医院肿瘤科)  
张燕燕(重庆医科大学附属大足医院肿瘤科)  
张勇刚(重庆市万盛经济技术开发区人民医院肿瘤科)  
仲召阳(重庆市第五人民医院肿瘤科)  
周 璞(重庆市沙坪坝区人民医院肿瘤科)  
朱剑武(陆军特色医学中心肿瘤科)  
朱 勇(重庆市长寿区人民医院肿瘤科)  
**执笔人(按姓氏汉语拼音字母排序):**  
曹 进(重庆大学附属肿瘤医院肿瘤内科)  
陈兴月(重庆大学附属肿瘤医院肿瘤内科)  
邓 欢(重庆大学附属肿瘤医院肿瘤内科)  
李咏生(重庆大学附属肿瘤医院肿瘤内科)  
廖星芸(重庆大学附属肿瘤医院肿瘤内科)  
陆松梅(重庆大学附属肿瘤医院肿瘤内科)  
吕奇坤(重庆大学附属肿瘤医院肿瘤内科)  
滕 燕(重庆大学附属肿瘤医院肿瘤内科)  
王江红(重庆大学附属肿瘤医院肿瘤内科)  
王懿铭(重庆大学附属肿瘤医院肿瘤内科)  
阳 丹(重庆大学附属肿瘤医院肿瘤内科)

## 参考文献

- [1] THRIFT A P, EL-SERAG H B. Burden of gastric cancer [J]. *Clin Gastroenterol Hepatol*, 2020, 18(3):534-542.
- [2] 李益潮, 魏芯芯, 周凤军, 等. 胃癌发病相关影响因素研究进展[J]. *肿瘤代谢与营养电子杂志*, 2023, 10(4):562-566.
- LI Y C, WEI X X, ZHOU F J, et al. Research progress on related factors of gastric cancer morbidity[J]. *Electron J Metab Nutr Cancer*, 2023, 10(4):562-566.
- [3] ZENG H M, ZHENG R S, SUN K X, et al. Cancer survival statistics in China 2019-2021: a multicenter, population-based study[J]. *J Natl Cancer Cent*, 2024, 4(3):203-213.
- [4] KANG Y K, YOON J H, PARK Y K, et al. PRODIGY: a phase III study of neoadjuvant docetaxel, oxaliplatin, and S-1 plus surgery and adjuvant S-1 versus surgery and adjuvant S-1 for resectable advanced gastric cancer[J]. *J Clin Oncol*, 2021, 39(26):2903-2913.
- [5] ZHANG X T, LIANG H, LI Z Y, et al. Perioperative or postoperative adjuvant oxaliplatin with S-1 versus adjuvant oxaliplatin with capecitabine in patients with locally advanced gastric or gastro-oesophageal junction adenocarcinoma undergoing D2 gastrectomy (RESOLVE): an open-label, superiority and non-inferiority, phase 3 randomised controlled trial[J]. *Lancet Oncol*, 2021, 22(8):1081-1092.
- [6] JIANG Z C, XIE Y B, ZHANG W, et al. Perioperative chemotherapy with docetaxel plus oxaliplatin and S-1 (DOS) versus oxaliplatin plus S-1 (SOX) for the treatment of locally advanced gastric or gastro-esophageal junction adenocarcinoma (MATCH): an open-label, randomized, phase 2 clinical trial[J]. *Gastric Cancer*, 2024, 27(3):571-579.
- [7] AL-BATRAN S E, HOMANN N, PAULIGK C, et al. Perioperative chemotherapy with fluorouracil plus leucovorin, oxaliplatin, and docetaxel versus fluorouracil or capecitabine plus cisplatin and epirubicin for locally advanced, resectable gastric or gastro-oesophageal junction adenocarcinoma (FLOT4): a randomised, phase 2/3 trial [J]. *Lancet*, 2019, 393(10184):1948-1957.
- [8] JAMEL S, MARKAR S R, MALIETZIS G, et al. Prognostic significance of peritoneal lavage cytology in staging gastric cancer: systematic review and meta-analysis[J]. *Gastric Cancer*, 2018, 21(1):10-18.
- [9] COCCOLINI F, COTTE E, GLEHEN O, et al. Intraperitoneal chemotherapy in advanced gastric cancer: meta-analysis of randomized trials[J]. *Eur J Surg Oncol*, 2014, 40(1):12-26.
- [10] BANG Y J, VAN CUTSEM E, FUCHS C S, et al. KEYNOTE-585: phase III study of perioperative chemotherapy with or without pembrolizumab for gastric cancer [J]. *Future Oncol*, 2019, 15(9):943-952.
- [11] JANJIGIAN Y Y, AL-BATRAN S E, WAINBERG Z A, et al. LBA73 pathological complete response (pCR) to durvalumab plus 5-fluorouracil, leucovorin, oxaliplatin and docetaxel (FLOT) in resectable gastric and gastroesophageal junction cancer (GC/GEJC): interim results of the global, phase III MATTERHORN study[J]. *Ann Oncol*, 2023, 34:S1315-S1316.
- [12] LI C, ZHENG Y, SHI Z, et al. 1512MO perioperative camrelizumab (C) combined with rivoceranib (R) and chemotherapy (chemo) versus chemo for locally advanced resectable gastric or gastroesophageal junction (G/GEJ) adenocarcinoma: the first interim analysis of a randomized, phase III trial (DRAGON IV) [J]. *Ann Oncol*, 2023, 34:S852.
- [13] ANDRÉ T, TOUGERON D, PIESSEN G, et al. Neoadjuvant nivolumab plus ipilimumab and adjuvant nivolumab in localized deficient mismatch repair/microsatellite instability-high gastric or esophagogastric junction adenocarcinoma: the GERCOR NEONIPIGA phase II study[J]. *J Clin Oncol*, 2023, 41(2):255-265.
- [14] PIETRANTONIO F, RAIMONDI A, LONARDI S, et al. INFINITY: a multicentre, single-arm, multi-cohort, phase II trial of tremelimumab and durvalumab as neoadjuvant treatment of patients with microsatellite instability-high (MSI) resectable gastric or gastroesophageal junction adenocarcinoma (GAC/GEJAC) [J]. *J Clin Oncol*, 2023, 41(Suppl. 4):358.
- [15] AL-BATRAN S E, LORENZEN S, THUSS-PATIENCE P C, et al. Surgical and pathological outcome, and pathological regression, in patients receiving perioperative atezolizumab in combination with FLOT chemotherapy versus FLOT alone for resectable esophagogastric adenocarcinoma: interim results from DANTE, a randomized, multicenter, phase II b trial of the FLOT-AIO German gastric cancer group and Swiss SAKK[J]. *J Clin Oncol*, 2022, 40(Suppl. 16):4003.
- [16] SAKURAMOTO S, SASAKO M, YAMAGUCHI T, et al. Adjuvant chemotherapy for gastric cancer with S-1, an oral fluoropyrimidine[J]. *N Engl J Med*, 2007, 357(18):1810-1820.
- [17] BANG Y J, KIM Y W, YANG H K, et al. Adjuvant capecitabine and oxaliplatin for gastric cancer after D2 gastrectomy (CLASSIC): a phase 3 open-label, randomised controlled trial[J]. *Lancet*, 2012, 379(9813):315-321.
- [18] YOSHIDA K, KODERA Y, KOCHI M, et al. Addition of docetaxel to oral fluoropyrimidine improves efficacy in

- patients with stage III gastric cancer: interim analysis of JACCRO GC-07, a randomized controlled trial[J]. *J Clin Oncol*, 2019, 37(15):1296-1304.
- [19] PARK S H, LIM D H, SOHN T S, et al. A randomized phase III trial comparing adjuvant single-agent S1, S-1 with oxaliplatin, and postoperative chemoradiation with S-1 and oxaliplatin in patients with node-positive gastric cancer after D2 resection: the ARTIST 2 trial[J]. *Ann Oncol*, 2021, 32(3):368-374.
- [20] KANG Y K, TERASHIMA M, KIM Y W, et al. Adjuvant nivolumab plus chemotherapy versus placebo plus chemotherapy for stage III gastric or gastro-oesophageal junction cancer after gastrectomy with D2 or more extensive lymph-node dissection (ATTRACTION-5): a randomised, multicentre, double-blind, placebo-controlled, phase 3 trial[J]. *Lancet Gastroenterol Hepatol*, 2024, 9(8):705-717.
- [21] YU J, SAEED A. PD-L1 as a predictive biomarker for pembrolizumab in HER2-positive gastric or gastro-oesophageal junction adenocarcinoma: a commentary on KEYNOTE-811[J]. *Chin Clin Oncol*, 2024, 13(4):59.
- [22] BANG Y J, VAN CUTSEM E, FEYEREISLOVA A, et al. Trastuzumab in combination with chemotherapy versus chemotherapy alone for treatment of HER2-positive advanced gastric or gastro-oesophageal junction cancer (ToGA): a phase 3, open-label, randomised controlled trial[J]. *Lancet*, 2010, 376(9742):687-697.
- [23] QIN S K, JI J F, XU R H, et al. Treatment patterns and outcomes in Chinese patients with gastric cancer by HER2 status: a noninterventional registry study (EVIDENCE) [J]. *Oncologist*, 2021, 26(9):e1567-e1580.
- [24] JANJIGIAN Y Y, AJANI J A, MOEHLER M, et al. First-line nivolumab plus chemotherapy for advanced gastric, gastroesophageal junction, and esophageal adenocarcinoma: 3-year follow-up of the phase III CheckMate 649 trial[J]. *J Clin Oncol*, 2024, 42(17):2012-2020.
- [25] XU J M, JIANG H P, PAN Y Y, et al. Sintilimab plus chemotherapy for unresectable gastric or gastroesophageal junction cancer: the ORIENT-16 randomized clinical trial [J]. *JAMA*, 2023, 330(21):2064-2074.
- [26] RHA S Y, OH D Y, YAÑEZ P, et al. Pembrolizumab plus chemotherapy versus placebo plus chemotherapy for HER2-negative advanced gastric cancer (KEYNOTE-859): a multicentre, randomised, double-blind, phase 3 trial[J]. *Lancet Oncol*, 2023, 24(11):1181-1195.
- [27] QIU M Z, OH D Y, KATO K, et al. Tislelizumab plus chemotherapy versus placebo plus chemotherapy as first line treatment for advanced gastric or gastro-oesophageal junction adenocarcinoma: RATIONALE-305 randomised, double blind, phase 3 trial[J]. *BMJ*, 2024, 385:e078876.
- [28] SENDUR M A, OZDEMIR N, ÖZATLI T, et al. Comparison the efficacy of second-line modified EOX (epirubicin, oxaliplatin, and capecitabine) and irinotecan, 5-fluorouracil, and leucovorin (FOLFIRI) regimens in metastatic gastric cancer patients that progressed on first-line modified docetaxel and cisplatin plus fluorouracil (DCF) regimen[J]. *Med Oncol*, 2014, 31(9):153.
- [29] HALL P S, SWINSON D, CAIRNS D A, et al. Efficacy of reduced-intensity chemotherapy with oxaliplatin and capecitabine on quality of life and cancer control among older and frail patients with advanced gastroesophageal cancer: the GO2 phase 3 randomized clinical trial[J]. *JAMA Oncol*, 2021, 7(6):869-877.
- [30] SHITARA K, LORDICK F, BANG Y J, et al. Zolbetuximab plus mFOLFOX6 in patients with CLDN18.2-positive, HER2-negative, untreated, locally advanced unresectable or metastatic gastric or gastro-oesophageal junction adenocarcinoma (SPOTLIGHT): a multicentre, randomised, double-blind, phase 3 trial[J]. *Lancet*, 2023, 401(10389):1655-1668.
- [31] SHAH M A, SHITARA K, AJANI J A, et al. Zolbetuximab plus CAPOX in CLDN18.2-positive gastric or gastroesophageal junction adenocarcinoma: the randomized, phase 3 GLOW trial[J]. *Nat Med*, 2023, 29(8):2133-2141.
- [32] LATHAM A, SRINIVASAN P, KEMEL Y, et al. Microsatellite instability is associated with the presence of Lynch syndrome pan-cancer[J]. *J Clin Oncol*, 2019, 37(4):286-295.
- [33] SHITARA K, VAN CUTSEM E, BANG Y J, et al. Efficacy and safety of pembrolizumab or pembrolizumab plus chemotherapy vs chemotherapy alone for patients with first-line, advanced gastric cancer: the KEYNOTE-062 phase 3 randomized clinical trial[J]. *JAMA Oncol*, 2020, 6(10):1571-1580.
- [34] KAWAKAMI H, HIRONAKA S, ESAKI T, et al. An investigator-initiated phase 2 study of nivolumab plus low-dose ipilimumab as first-line therapy for microsatellite instability-high advanced gastric or esophagogastric junction cancer (NO LIMIT, WJOG13320G/CA209-7W7)[J]. *Cancers*, 2021, 13(4):805.
- [35] THUSS-PATIENCE P C, KRETZSCHMAR A, BICHEV D, et al. Survival advantage for irinotecan versus best supportive care as second-line chemotherapy in gastric cancer: a randomised phase III study of the Arbeitsgemeinschaft Internistische Onkologie (AIO)[J]. *Eur J Cancer*, 2011, 47(15):2306-2314.
- [36] FORD H E, MARSHALL A, BRIDGEWATER J A, et al.

- Docetaxel versus active symptom control for refractory oesophagogastric adenocarcinoma (COUGAR-02): an open-label, phase 3 randomised controlled trial[J]. *Lancet Oncol*, 2014, 15(1):78-86.
- [37] HIRONAKA S, UEDA S, YASUI H, et al. Randomized, open-label, phase III study comparing irinotecan with paclitaxel in patients with advanced gastric cancer without severe peritoneal metastasis after failure of prior combination chemotherapy using fluoropyrimidine plus platinum: WJOG 4007 trial[J]. *J Clin Oncol*, 2013, 31(35):4438-4444.
- [38] HIGUCHI K, TANABE S, SHIMADA K, et al. Biweekly irinotecan plus cisplatin versus irinotecan alone as second-line treatment for advanced gastric cancer: a randomised phase III trial (TCOG GI-0801/BIRIP trial)[J]. *Eur J Cancer*, 2014, 50(8):1437-1445.
- [39] FUCHS C S, TOMASEK J, YONG C J, et al. Ramucirumab monotherapy for previously treated advanced gastric or gastro-oesophageal junction adenocarcinoma (REGARD): an international, randomised, multicentre, placebo-controlled, phase 3 trial[J]. *Lancet*, 2014, 383(9911):31-39.
- [40] WILKE H, MURO K, VAN CUTSEM E, et al. Ramucirumab plus paclitaxel versus placebo plus paclitaxel in patients with previously treated advanced gastric or gastro-oesophageal junction adenocarcinoma (RAINBOW): a double-blind, randomised phase 3 trial[J]. *Lancet Oncol*, 2014, 15(11):1224-1235.
- [41] XU R H, ZHANG Y Q, PAN H M, et al. Efficacy and safety of weekly paclitaxel with or without ramucirumab as second-line therapy for the treatment of advanced gastric or gastroesophageal junction adenocarcinoma (RAINBOW-Asia): a randomised, multicentre, double-blind, phase 3 trial[J]. *Lancet Gastroenterol Hepatol*, 2021, 6(12):1015-1024.
- [42] WANG F, SHEN L, GUO W J, et al. Fruquintinib plus paclitaxel versus placebo plus paclitaxel for gastric or gastroesophageal junction adenocarcinoma: the randomized phase 3 FRUTIGA trial[J]. *Nat Med*, 2024, 30(8):2189-2198.
- [43] WEI X, LI J, YUAN H, et al. 1519P fruquintinib plus sintilimab in patients (pts) with either treatment-naïve or previously treated advanced gastric or gastroesophageal junction (GEJ) adenocarcinoma: results from a multicenter, single-arm phase II study[J]. *Ann Oncol*, 2023, 34:S856.
- [44] NISHIKAWA K, TAKAHASHI T, TAKAISHI H, et al. Phase II study of the effectiveness and safety of trastuzumab and paclitaxel for taxane- and trastuzumab-naïve patients with HER2-positive, previously treated, advanced, or recurrent gastric cancer (JFMC45-1102) [J]. *Int J Cancer*, 2017, 140(1):188-196.
- [45] VAN CUTSEM E, DI BARTOLOMEO M, SMYTH E, et al. Trastuzumab deruxtecan in patients in the USA and Europe with HER2-positive advanced gastric or gastroesophageal junction cancer with disease progression on or after a trastuzumab-containing regimen (DESTINY-Gastric02): primary and updated analyses from a single-arm, phase 2 study[J]. *Lancet Oncol*, 2023, 24(7):744-756.
- [46] LI J, DENG Y H, ZHANG W J, et al. Subcutaneous envalofimab monotherapy in patients with advanced defective mismatch repair/microsatellite instability high solid tumors [J]. *J Hematol Oncol*, 2021, 14(1):95.
- [47] LI J, XU Y, ZANG A M, et al. Tislelizumab in previously treated, locally advanced unresectable/metastatic microsatellite instability-high/mismatch repair-deficient solid tumors[J]. *Chung Kuo Yen Cheng Yen Chiu*, 2024, 36(3):257-269.
- [48] QIN S K, LI J, ZHONG H J, et al. Serplulimab, a novel anti-PD-1 antibody, in patients with microsatellite instability-high solid tumours: an open-label, single-arm, multicentre, phase II trial[J]. *Br J Cancer*, 2022, 127(12):2241-2248.
- [49] PENG Z, LIU T S, WEI J, et al. Efficacy and safety of a novel anti-HER2 therapeutic antibody RC48 in patients with HER2-overexpressing, locally advanced or metastatic gastric or gastroesophageal junction cancer: a single-arm phase II study[J]. *Cancer Commun*, 2021, 41(11):1173-1182.
- [50] LI J, QIN S K, XU J M, et al. Randomized, double-blind, placebo-controlled phase III trial of apatinib in patients with chemotherapy-refractory advanced or metastatic adenocarcinoma of the stomach or gastroesophageal junction [J]. *J Clin Oncol*, 2016, 34(13):1448-1454.
- [51] SHITARA K, BANG Y J, IWASA S, et al. Trastuzumab deruxtecan in previously treated HER2-positive gastric cancer[J]. *N Engl J Med*, 2020, 382(25):2419-2430.
- [52] SHEN L, CHEN P, LU J, et al. 172P trastuzumab deruxtecan (T-DXd) in Chinese patients (pts) with previously treated HER2-positive locally advanced/metastatic gastric cancer (GC) or gastroesophageal junction adenocarcinoma (GEJA): primary efficacy and safety from the phase II single-arm DESTINY-Gastric06 (DG06) trial [J]. *Ann Oncol*, 2023, 34:S1542-S1543.
- [53] XU R H, RUAN D Y, ZHANG D S, et al. A phase 1 trial of claudin 18.2-specific antibody-drug conjugate CMG901 in patients with advanced gastric/gastroesophageal junction cancer[J]. *J Clin Oncol*, 2023, 41(36):

434420.

- [54] CHEN L T, SATOH T, RYU M H, et al. A phase 3 study of nivolumab in previously treated advanced gastric or gastroesophageal junction cancer (ATTRACTION-2): 2-year update data[J]. *Gastric Cancer*, 2020, 23(3):510-519.
- [55] SHITARA K, DOI T, DVORKIN M, et al. Trifluridine/tipiracil versus placebo in patients with heavily pretreated metastatic gastric cancer (TAGS): a randomised, double-blind, placebo-controlled, phase 3 trial[J]. *Lancet Oncol*, 2018, 19(11):1437-1448.
- [56] PYRHÖNEN S, KUITUNEN T, NYANDOTO P, et al. Randomised comparison of fluorouracil, epidoxorubicin and methotrexate (FEMTX) plus supportive care with supportive care alone in patients with non-resectable gastric cancer[J]. *Br J Cancer*, 1995, 71(3):587-591.
- [57] VAN CUTSEM E, MOISEYENKO V M, TJULANDIN S, et al. Phase III study of docetaxel and cisplatin plus fluorouracil compared with cisplatin and fluorouracil as first-line therapy for advanced gastric cancer: a report of the V325 study group[J]. *J Clin Oncol*, 2006, 24(31):4991-4997.
- [58] KOIZUMI W, NARAHARA H, HARA T, et al. S-1 plus cisplatin versus S-1 alone for first-line treatment of advanced gastric cancer (SPIRITS trial): a phase III trial[J]. *Lancet Oncol*, 2008, 9(3):215-221.
- [59] YAMAD Y, HIGUCHI K, NISHIKAWA K, et al. Phase III study comparing oxaliplatin plus S-1 with cisplatin plus S-1 in chemotherapy-naïve patients with advanced gastric cancer[J]. *Ann Oncol*, 2015, 26(1):141-148.
- [60] COCCOLINI F, CATENA F, GLEHEN O, et al. Effect of intraperitoneal chemotherapy and peritoneal lavage in positive peritoneal cytology in gastric cancer: systematic review and meta-analysis[J]. *Eur J Surg Oncol*, 2016, 42(9):1261-1267.
- [61] ISHIGAMI H, FUJIWARA Y, FUKUSHIMA R, et al. Phase III trial comparing intraperitoneal and intravenous paclitaxel plus S-1 versus cisplatin plus S-1 in patients with gastric cancer with peritoneal metastasis: PHOENIX-GC trial[J]. *J Clin Oncol*, 2018, 36(19):1922-1929.
- [62] 李燕, 李洁, 张晓东, 等. 腹腔联合全身化疗治疗胃肠道恶性肿瘤并发腹腔积液 81 例[J]. *肿瘤研究与临床*, 2009, 21(1):52-53.
- LI Y, LI J, ZHANG X D, et al. Abdominal cavity combined with systemic chemotherapy for the treatment of 81 cases of gastrointestinal malignant tumors complicated with ascites[J]. *Cancer Res Clin*, 2009, 21(1):52-53.
- [63] 黄万中, 蒋华, 刘燕文, 等. 多西紫杉醇腹腔灌注化疗治疗晚期胃癌 II 期临床研究[J]. *现代肿瘤医学*, 2011, 19(5):960-963.
- HUANG W Z, JIANG H, LIU Y W, et al. Phase II trial of Intraperitoneal chemotherapy with docetaxel in the treatment of advanced gastric cancer[J]. *J Mod Oncol*, 2011, 19(5):960-963.
- [64] PRABHU A, MISHRA D, BRANDL A, et al. Gastric cancer with peritoneal metastasis: a comprehensive review of current intraperitoneal treatment modalities[J]. *Front Oncol*, 2022, 12:864647.
- [65] BONNOT P E, PIESSEN G, KEPENEKIAN V, et al. Cytoreductive surgery with or without hyperthermic intraperitoneal chemotherapy for gastric cancer with peritoneal metastases (CYTO-CHIP study): a propensity score analysis[J]. *J Clin Oncol*, 2019, 37(23):2028-2040.
- [66] ISHIGAMI H, KITAYAMA J, KAISAKI S, et al. Phase II study of weekly intravenous and intraperitoneal paclitaxel combined with S-1 for advanced gastric cancer with peritoneal metastasis[J]. *Ann Oncol*, 2010, 21(1):67-70.
- [67] JIANG L X, LI P, GONG Z H, et al. Effective treatment for malignant pleural effusion and ascites with combined therapy of bevacizumab and cisplatin[J]. *Anticancer Res*, 2016, 36(3):1313-1318.
- [68] ZHANG Y L, QIAN L, CHEN K, et al. Oncolytic adenovirus in treating malignant ascites: a phase II trial and longitudinal single-cell study[J]. *Mol Ther*, 2024, 32(6):2000-2020.
- [69] WANG J Q, DU L Y, CHEN X J. Oncolytic virus: a catalyst for the treatment of gastric cancer[J]. *Front Oncol*, 2022, 12:1017692.
- [70] 樊代明. 中国肿瘤整合诊治指南(CACA):2022:胃癌[M]. 天津:天津科学技术出版社,2022:919.
- FAN D M. Guidelines for integrated diagnosis and treatment of tumors in China (CACA): 2022: gastric cancer [M]. Tianjin: Tianjin Science and Technology Press, 2022:919.

(收稿日期:2024-11-03 修回日期:2024-12-23)

(编辑:刘明伟)